

УДК 616.728.2-007.2-089.843:616.718.4-018.4](045)

DOI: <http://dx.doi.org/10.15674/0030-59872017339-47>

Патоморфологія ураження головки стегнової кістки та деякі клініко-морфологічні залежності у хворих на диспластичний коксартроз

В. В. Григоровський, А. М. Бабко, І. В. Гужевський, Д. М. Полулях, М. С. Дуда

ДУ «Інститут травматології та ортопедії НАМН України», Київ

Quantitative morphological changes in the tissues of the proximal epimetaphysis of the femur with dysplastic coxarthrosis may differ from those observed in the hip joint in other diseases. Objective: based on the study of the pathohistological characteristics of the femoral head tissue and some frequency differences between them, establish correlation dependencies between clinical and morphological parameters in dysplastic coxarthrosis patients. Methods: we studied femoral head tissue in 22 patients. Clinical parameters were taken into account — the age of patients, the duration of the disease, the intensity of the pain syndrome according to the visual analogue scale. Based on the detected pathohistological changes in the tissues of the femoral head, several morphological gradation indices were taken into account, which diversify the degree of severity of dystrophic-destructive changes. Results: in the complex of pathomorphological changes in femoral head, the most significant are: deformation of the articular surface, degeneration and destruction of articular cartilage, bone-cartilaginous growths, pathology of subchondral spongiosis tissue. They occur with different frequencies and in some cases are combined at different degrees of severity. Between the individual clinical manifestations and morphological indices of the condition of the femoral head tissues, correlation dependencies are established, which should be taken into account when predicting the degree of hip joint lesion in dysplastic coxarthrosis. Conclusions: the revealed morphological features and clinical and morphological dependencies are important for planning the fixation of the femoral component of the endoprosthesis in the case of hip replacement in patients with dysplastic coxarthrosis of different time of presentation, the type of displacement of femoral head by Crowe and the degree of disruption of joint function. Key words: dysplastic coxarthrosis, femoral head, pathomorphological changes, clinical indices, morphological indices, statistical analysis, correlation analysis.

Количественно-морфологические изменения тканей проксимального эпиметафиза бедренной кости при диспластическом коксартрозе (ДКА) могут отличаться от наблюдаемых в тазобедренном суставе при других заболеваниях. Цель: на основе изучения патогистологических характеристик тканей головки бедренной кости (ГБК) и некоторых частотных отличий между ними установить корреляционные зависимости между клиническими и морфологическими показателями у больных ДКА. Методы: материалом исследования послужили ткани ГБК 22 больных. Учитывали клинические показатели — возраст пациентов, давность заболевания, интенсивность болевого синдрома по визуально-аналоговой шкале. На основе обнаруженных патогистологических изменений в тканях ГБК учтены несколько морфологических градационных показателей, которые разносторонне характеризуют степень выраженности дистрофически-деструктивных изменений. Результаты: в комплексе патоморфологических изменений ГБК наиболее существенными представляются: деформация суставной поверхности, дистрофия и деструкция суставного хряща, костно-хрящевые разрастания, патология субхондральной спонгиозы. Они встречаются с разной частотой и в отдельных случаях сочетаются при разных степенях выраженности. Между отдельными клиническими проявлениями и морфологическими показателями состояния тканей ГБК установлены корреляционные зависимости, которые следует учитывать при прогнозировании степени поражения тканей тазобедренного сустава при ДКА. Выводы: выявленные морфологические особенности и клиничко-морфологические зависимости имеют значение для планирования особенностей фиксации феморального компонента эндопротеза в случае выполнения эндопротезирования тазобедренного сустава у больных ДКА разной давности, типа смещения ГБК по Crowe и степени нарушения функции сустава. Ключевые слова: диспластический коксартроз, головка бедренной кости, патоморфологические изменения, клинические показатели, морфологические показатели, статистический анализ, корреляционный анализ.

Ключові слова: диспластичний коксартроз, головка стегнової кістки, патоморфологічні зміни, клінічні показники, морфологічні показники, статистичний аналіз, кореляційний аналіз

Вступ

Уроджена дисплазія є тяжкою ортопедичною патологією, яка, разом з її ускладненнями, складає значну частку захворювань кульшового суглоба [1–3]. Упродовж десятків років життя в таких хворих розвиваються суттєві морфологічні зміни тканин кульшового суглоба та функціональні порушення, які призводять до диспластичного коксартрозу (ДКА). Зрештою понад 20 % пацієнтів, за тяжкої дисплазії, стає необхідним тотальне ендопротезування кульшового суглоба (ТЕП КС), іноді вже в молодому віці [2, 4]. Проте, за даними деяких досліджень, ризик отримання незадовільного результату хірургічного лікування у випадках зміщення головки стегнової кістки, які за вираженістю відповідають ступеню III–IV за Stowe [5], майже вдвічі вищий, ніж у разі стандартного ендопротезування кульшового суглоба, що свідчить про недостатню висвітленість питань тактики лікування пацієнтів із ДКА [6–8].

Патоморфологічні зміни тканин кульшового суглоба та прилеглих м'язів хворих із віддаленими наслідками вродженої дисплазії кульшового суглоба рідше стають предметом досліджень анатомів, рентгенологів і патологів [3, 4, 9–11], ніж зміни тканин суглобів за умов ревматоїдного артрити або анкілозивного спондиліту [12, 13]. Утім характерні кількісно-морфологічні зміни тканин проксимального епіметафіза стегнової кістки в разі ДКА, імовірно, можуть мати топографічні, якісні та кількісні відмінності від патологічних змін, які спостерігають у тканинах кульшового суглоба за умов інших захворювань, що слід ураховувати під час діагностичних і лікувальних заходів [8, 11].

Мета дослідження: на підставі вивчення патогістологічних характеристик тканин головки стегнової кістки та деяких частотних відмінностей між ними встановити кореляційні залежності між клінічними та морфологічними показниками у хворих на ДКА.

Матеріал та методи

Матеріалом дослідження слугували тканини головок стегнових кісток 22 хворих на ДКА (9 чоловіків, 13 жінок), яким виконували ТЕП КС. Артроз КС розвинувся через тривалий час унаслідок вродженої дисплазії кульшової западини. Для проведення статистичного та кореляційного аналізу враховували такі клінічні показники: вік

хворих, загальну давність захворювання, інтенсивність больового синдрому за візуально-аналоговою шкалою (ВАШ) [14] до та після операції, а також розраховували різницю абсолютних параметрів цього показника «до – після» операції. На підставі розподілу балів рекомендовано класифікацію: нема болю (0,0–0,4 см), слабкий біль (0,5–4,4 см), помірний біль (4,5–7,4 см), сильний біль (7,5–10,0 см) [15].

Фрагменти резектованих головок стегнових кісток піддавали звичайній гістотехнічній обробці: фіксації у 10 % формаліні, декальцинації 5 % азотною кислотою, із заливанням блоків у целоїдин, різанням на санному мікротомі, пофарбуванням зрізів гематоксиліном та еозином. Гістологічні дослідження виконували на мікроскопах МБС-2 та Olympus CX41.

Після вивчення патогістологічних змін тканин головок стегнової кістки, застосовуючи сліпий метод (клінічні та клініко-лабораторні дані при цьому заздалегідь не були відомі), оцінювали стан суглобового хряща (СХ) та субхондральних відділів спонгіози. Під час статистичного опрацювання обчислювали середні групові параметри та параметри варіації (стандартне відхилення і стандартна помилка), частоти трапляння випадків окремих градацій клінічних і морфологічних показників у матеріалі дослідження з урахуванням локусів навантаження, проводили кореляційний аналіз зв'язків між клінічними даними хворих та морфологічними показниками ураження. Виконання роботи схвалено локальним комітетом із біоетики ДУ «ІТО НАМН» (протокол № 2 від 14.05.2014).

Результати та їх обговорення

Клінічні показники хворих на диспластичний коксартроз. Результати клінічного обстеження (табл. 1) свідчать, що середній вік хворих на ДКА в день операції становив майже 50 років, із них у середньому половина тривалості життя припадала на захворювання ДКА. Серед пацієнтів, яким виконували ТЕП КС, більшість, за клініко-візуалізованими ознаками, які враховували ступінь ураження як головки стегнової кістки, так і кульшової западини, складали випадки ДКА IV стадії. Відповідно до основних клінічних типів за Stowe [5], які характеризують ступінь зміщення головки стегнової кістки щодо верхнього краю кульшової западини, більшість

Таблиця 1

**Основні параметри клінічних показників хворих на ДКА,
яким проводили патогістологічні дослідження тканин кульшових суглобів**

Клінічні показники	Загальна характеристика показника	Характеристики градацій показника	Кількість урахованих випадків	Середня величина та стандартна помилка або частоти трапляння в матеріалі
Вік хворого на день операції, роки	Параметричний		22	48,05 ± 2,61
Давність захворювання, роки	Параметричний		20	23,00 ± 3,66
Тип зміщення головки стегнової кістки за Crowe	Градаційний	Низький ступінь: Crowe I	11	52,38 %
		Високий ступінь: Crowe II–III–IV	10	47,62 %
Стадія коксартрозу за даними клініко-візуалізаційних методів	Градаційний (непараметричний)	Низький ступінь: стадія III	1	6,25 %
		Високий ступінь: стадія IV	15	93,75 %
Оцінка функціонального стану за шкалою ВАШ: – до операції, бали; – після операції, бали	Параметричний		20	3,35 ± 0,37
			20	2,30 ± 0,24
Різниця оцінок параметрів функціонального стану за шкалою ВАШ, бали	Параметричний		20	2,00 ± 0,27

випадків відповідали низькому ступеню зміщення (Crowe I), дещо менше — із середнім і високим ступенем зміщення (Crowe II–IV).

У процесі оцінювання інтенсивності болювого синдрому у хворого до та після ендпротезування з приводу ДКА за параметрами ВАШ встановлено, що середній параметр досліджуваного показника знаходився в діапазоні значень слабого болю. Після операції у всіх пацієнтів параметри інтенсивності болю за ВАШ знижувались, однак середній показник так само залишався в діапазоні значень слабого болю.

Патоморфологічні зміни головки стегнової кістки відзначалися комплексним характером і різним ступенем вираженості. У частині випадків спостерігали значну деформацію поверхні, зокрема конусоподібну, сідлоподібну (рис. 1) або неправильно-хвилясту, що позначали як градацію високого ступеня. Якщо сферичність головки була мало порушена, градація відповідала низькому ступеню.

Найістотніші патологічні зміни спостерігали в тканинах суглобової поверхні головки стегнової кістки. СХ рідко виглядав незмінним або мало-змінним, що відповідало б низькому ступеню дистрофічно-деструктивних змін (рис. 2). Мало-змінений СХ траплявся переважно в ділянках

ненавантаженої поверхні головки. Товщина СХ на різних ділянках поверхні головки стегнової кістки значно варіювала: від малозміненого СХ до повної його відсутності на суглобовій поверхні (рис. 3).

Ділянки винятково дистрофічних змін відрізнялися від нормального гіалінового СХ нерівномірною щільністю матриксу, демаскуванням колагенових волокон (рис. 2), подекуди — некрозами хондроцитів, що розцінювали як дистрофічно-деструктивні зміни (ДДЗ) низького ступеня. Здебільшого, окрім дистрофічних змін, визначали ознаки деструкції СХ головки стегнової кістки: поверхневі та глибші дефекти матриксу, горизонтальні та вертикальні тріщини, розволокнення, фрагментацію та десквамацію ділянок СХ (рис. 4), значні території інтерстиційних хондронекрозів, великих розмірів кластери-проліферати хондроцитів. Якщо при цьому деструкція СХ не поширювалася глибше проміжної зони СХ, то ступінь вираженості ДДЗ розцінювали як середній. У випадках, коли від СХ залишалися лише ділянки хрящової тканини глибокої зони або хрящова тканина на поверхні склерозованої кісткової тканини була відсутня, ступінь вираженості ДДЗ відповідав високому.

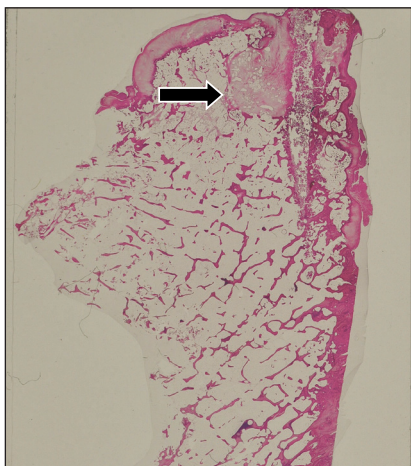


Рис. 1. Мікрофото. Деформація сидлоподібної форми головки стегнової кістки. Суглобова поверхня в стані остеосклерозу із залишками дистрофічного СХ, хрящовий вузлик-регенерат (стрілка). Гематоксилін та еозин. Зб. 12

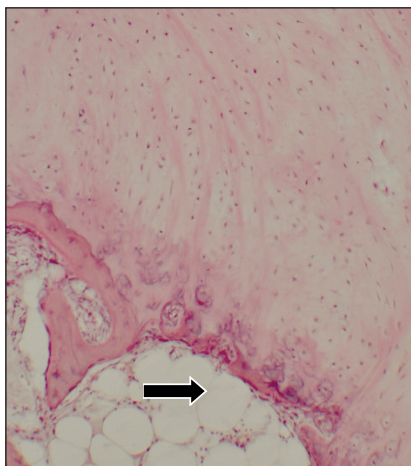


Рис. 2. Мікрофото. Помірно виражені дистрофічні зміни тканин суглобової поверхні головки: демаскування колагенових волокон СХ, значне потоншення субхондральної кісткової пластинки (стрілка). Гематоксилін та еозин. Зб. 75

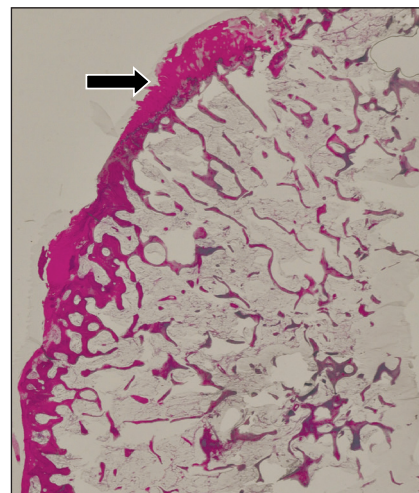


Рис. 3. Мікрофото. Головка стегнової кістки з практично повною деструкцією СХ, залишки хряща на суглобовій поверхні (стрілка). Гематоксилін та еозин. Зб. 12

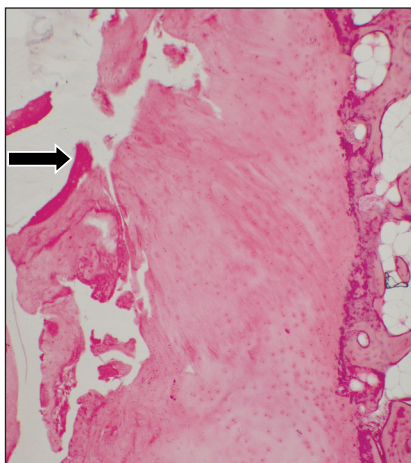


Рис. 4. Мікрофото. Ділянка добре вираженого механічного ушкодження СХ (стрілка). Гематоксилін та еозин. Зб. 30

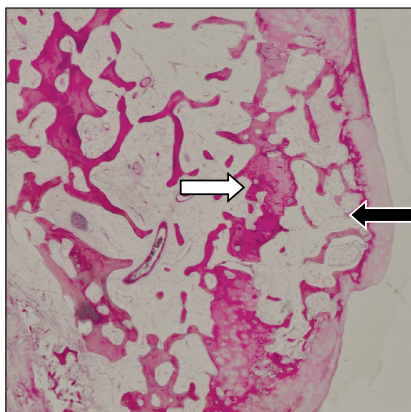


Рис. 5. Мікрофото. Поверхнєве кістково-хрящове розростання в головці (чорна стрілка). Рештки тканини глибокої зони СХ у глибині спонгїози головки (біла стрілка). Гематоксилін та еозин. Зб. 12

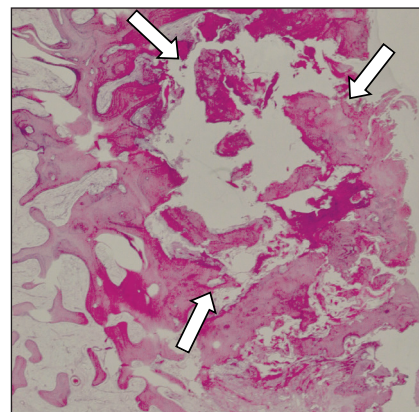


Рис. 6. Мікрофото. Осередковий остеонекроз у головці (окреслено стрілками). СХ на поверхні головки майже повністю зруйнований. Гематоксилін та еозин. Зб. 16

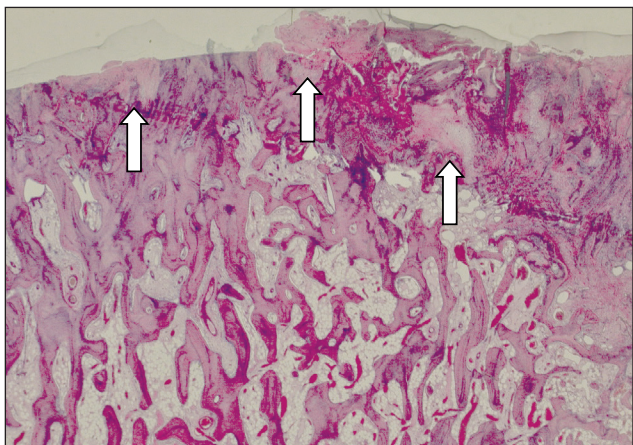


Рис. 7. Мікрофото. Поліморфні хрящові вузлики (стрілки) на суглобовій поверхні та серед спонгїози головки. Гематоксилін та еозин. Зб. 12

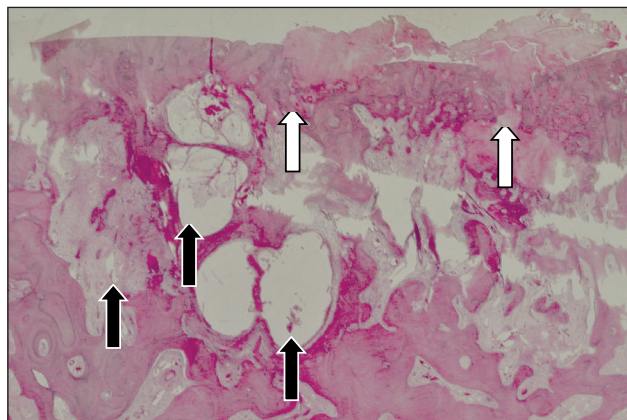


Рис. 8. Мікрофото. Виражені ДДЗ тканин головки: перелом субхондральної кісткової пластинки, оточений рештками тканини СХ (білі стрілки), фіброзний вузлик і дистрофічні фіброзо-міксоїдні кісти (чорні стрілки). Гематоксилін та еозин. Зб. 20

У деяких головках стегнових кісток на суглобовій поверхні визначали певної товщини та площі кістково-хрящові нашарування. У їх глибині траплялися залишки хрящової тканини, паралельні до суглобової поверхні, на поверхнях такої хрящової пластинки, зануреної вглиб спонгіози, виявили тонкі накладення пластинчастої кісткової тканини та/або кісткових трабекул (рис. 5). Подібні кістково-хрящові пластинчасті утворення спостерігали порівняно рідко та хрящова тканина в них здебільшого була в стані хондронекрозу. Безпосередньо на суглобовій поверхні кістково-хрящові розростання іноді траплялися та мали порівняно малі розміри.

Здебільшого в ненавантажуваних ділянках головок реєстрували крайові кістково-хрящові розростання, розміри яких сильно варіювали: від крайових екзостозів незначного розміру до великих крилоподібних і губоподібних виростів, що певною мірою збільшували розміри суглобової поверхні головки. Крайові кістково-хрящові розростання здебільшого мали примхливу форму, були дуже нерівномірно вкриті гіаліноподібною хрящовою тканиною, усередині містили губчасту кістку з жовтим кістковим мозком.

Патоморфологічні зміни субхондральної спонгіози відображали складне поєднання проявів дистрофічних, ішемічно-некротичних, механічних і репаративних процесів у губчастій кістці головки. В окремих випадках губчаста кістка, яка утворювала суглобову поверхню, містила інтерстиційні або осередкові остеонекрози (рис. 6), що охоплювали тканину субхондральної кісткової пластинки та прилеглі до неї кісткові трабекули. Кістковомозкові порожнини у цих ділянках містили некротичні маси та скупчення фібринозного ексудату. Зрідка в кістковій тканині суглобової поверхні фіксували ділянки переломів із сходинкоподібним зміщенням суміжних ділянок. Перифокально до найбільш виражених ішемічно-некротичних та мікротравматичних змін спонгіози головок стегнових кісток визначали губчасті ендостальні кісткові регенерати у вигляді поліморфних нашарувань на поверхнях кісткових трабекул.

Серед частих і характерних патологічних змін у субхондральній кістковій пластинці головки стегнової кістки слід назвати ділянки дистрофічного СХ (рис. 7). Подекуди вони тісно прилягали до хряща, збереженого на поверхні, проте часто подібні хрящові острівці безпосередньо не були пов'язані з хрящовою тканиною глибокої зони СХ і мали доволі поліморфний вигляд.

Змінена кісткова тканина суглобової поверхні головки стегнової кістки містила також характерні округло-овальної форми ділянки фіброзування — в цих місцях зріла фіброзна тканина заміщувала ділянку остеорезорбції, яка, імовірно, виникла внаслідок остеонекрозу трабекул спонгіози або інтенсивної локальної перебудови з переважанням резорбції. Зрештою, у таких ділянках серед волокнистої сполучної тканини візуалізували поліморфні, різних розмірів, кістозні порожнини, заповнені міксодним вмістом (рис. 8). В окремих головках дистрофічні кісти суглобової поверхні формували спаровані утворення.

Загальна морфологічна оцінка ступеня вираженості ДДЗ у головках стегнових кісток хворих на ДКА. Загальну морфологічну оцінку виносили відповідно до відомих стадій остеоартрозу [16–19]. При цьому критеріями були зміни, які відображали ступінь:

– зменшення товщини СХ і вираженість ДДЗ його матриксу СХ (провідна ознака);

– вираженості та поширеності характерних патологічних змін у тканині субхондральної спонгіози головки;

– деформації суглобової поверхні головки.

За наявними патологічними змінами головки низький ступінь ДКА (I) виставлено лише в одному випадку, середній (II) — у 9, високий (III) — в 11.

Різниця частот трапляння патологічних змін в окремих ділянках головок стегнових кісток. У навантажуваних ділянках головок стегнових кісток, на відміну від ненавантажуваних, частіше спостерігали зміни високого ступеня вираженості (табл. 2): деформацію суглобової поверхні, зміни товщини СХ, високого або середнього ступеня ДДЗ у субхондральній спонгіозі. У ненавантажуваних ділянках головок стегнових кісток, значення високого ступеня показника виявлено для крайових кістково-хрящових розростань. Проте порівняння частот трапляння випадків певного ступеня вираженості патологічних змін у різних ділянках суглобової поверхні головок не виявило статистично вірогідних відмінностей.

Кореляції клінічних і морфологічних показників у хворих на ДКА. Кореляційний аналіз показників, які склали пари випадків «клініка – морфологія» (табл. 3) виявив зв'язки, котрі мали найбільші параметри коефіцієнта асоціації, між такими показниками:

– «давність захворювання» – «товщина СХ на поверхні головки» — залежність позитивна, середньої сили, з імовірністю помилки $p < 0,1$. Це означає, що більш ніж у третини хворих на ДКА

Таблиця 2

Частота трапляння випадків різної вираженості морфологічних показників ураження та репарації в навантажуваних і ненавантажуваних ділянках суглобової поверхні головки стегнової кістки хворих на ДКА

Морфологічний показник	Градації вираженості ¹	Навантажувані	Невантажувані	Вірогідність різниці частот за критерієм χ^2
Деформація суглобової поверхні головки	Низький ступінь	8	6	0,655 НВ ²
	Високий ступінь	11	3	
Товщина СХ	Низький або середній ступінь	7	7	2,346 НВ
	Високий ступінь	14	3	
Дистрофічно-деструктивні зміни СХ	Низький або середній ступінь	10	4	0,268 НВ
	Високий ступінь	10	6	
Поверхневі кістково-хрящові розростання	Відсутні або дрібні	16	9	0,299 НВ
	Поширені	2	1	
Крайові кістково-хрящові розростання	Відсутні або дрібні	8	4	0,753 НВ
	Поширені	7	7	
Дистрофічно-деструктивні зміни в субхондральній спонгіозі	Низький або середній ступінь	13	5	0,394 НВ
	Високий ступінь	8	5	

Примітки.

1. Детальніший опис градацій у тексті.
2. НВ — різниця частот трапляння випадків різних градацій не вірогідна ($p > 0,1$).

Таблиця 3

Кореляційні залежності між окремими клінічними та морфологічними показниками ураження головок стегнових кісток хворих на ДКА

Клінічний показник	Морфологічний показник	Тетрахоричний показник зв'язку Пірсона (коефіцієнт асоціації) та вірогідність його параметра			
		n, кількість уражених випадків із значеннями обох показників	r_a ¹	t_p	вірогідність r_a за $k = n-1$ за критерієм Стьюдента
Давність захворювання, роки	Товщина СХ на поверхні головки	20	+0,385	1,866	< 0,1
Тип зміщення головки стегнової кістки (за Crowe)	Патологічні зміни СХ (переважання)	20	-0,302	1,414	НВ ²
	Крайові кістково-хрящові розростання суглобової поверхні	15	+0,491	2,183	< 0,05
	Стадія ДКА, оцінка за гістологічними ознаками	20	-0,302	1,414	НВ
Показник ВАШ: – до операції; – після операції;	Крайові кістково-хрящові розростання суглобової поверхні	15	+0,491	2,183	< 0,05
		15	+0,327	1,342	НВ
– різниця «до – після операції»	Товщина СХ на поверхні головки	20	+0,453	2,273	< 0,05
	ДДЗ у спонгіозі головки	20	+0,390	1,893	< 0,1

Примітки.

1. Залишено лише кореляційні пари, де $r_a = > |0,3|$.
2. НВ — оцінка параметра коефіцієнта асоціації не вірогідна ($p > 0,1$).

з давністю захворювання понад 18 років товщина СХ головки стегнової кістки значно зменшена і відповідає градації високого ступеня цього показника;

– «тип зміщення головки стегна (за Crowe)» – «крайові кістково-хрящові розростання» — залежність позитивна, близька до діапазону середньої сили, вірогідна ($p < 0,05$). Це означає, що майже в половині хворих на ДКА зі зміщенням

головки ступеня II–IV за Crowe вірогідно присутні крайові кістково-хрящові розростання високого ступеня вираженості;

– «показник ВАШ до операції» – «крайові кістково-хрящові розростання» — залежність позитивна, близька до діапазону середньої сили, вірогідна ($p < 0,05$), тобто майже в половині хворих на ДКА, які мали параметри високого ступеня

показника ВАШ, вірогідно присутні крайові кістково-хрящові розростання значної вираженості;

– «показник ВАШ різниця до – після операції» – «товщина СХ на поверхні головки» — залежність позитивна, слабка, вірогідна ($p < 0,05$), тобто майже в половини хворих на ДКА, які мали параметр високого ступеня показника «ВАШ різниця до – після операції» (понад 2), він вірогідно поєднується зі значним зменшенням товщини СХ;

– «показник ВАШ різниця до – після операції» — «дистрофічно-деструктивні зміни в спонгіозі головки» — залежність позитивна, слабка ($p < 0,1$), тобто майже в половини хворих на ДКА, які мали параметр високого ступеня показника «ВАШ різниця до – після операції» (понад 2), він вірогідно поєднується з високим ступенем вираженості ДДЗ у субхондральній спонгіозі головки.

У проведеному нами клініко-морфологічному дослідженні на підставі якісного та напівкількісного вивчення патоморфологічних змін у головці стегнової кістки встановлено частотні параметри трапляння випадків із певними градаціями патоморфологічних змін, їхні частоти в ділянках головки з різним навантаженням і кореляції морфологічних показників із деякими клінічними проявами у хворих на ДКА, із приводу чого їм було виконано ТЕП КС.

Раніше досліджено стан кульшових суглобів у хворих на ДКА стосувалися біомеханічного моделювання аналізу клінічних проявів, анамнестичних даних, рентгенморфометричних показників і результатів лікування пацієнтів із коксартрозом, що виник унаслідок ДКС [20]. Установлено, що прогностично найбільш значущим рентгенморфометричним маркером перебігу ДКА є значення кута носійної поверхні кульшової западини відносно горизонталі: чим він більший, тим раніше можна очікувати на декомпенсацію перебігу. Із збільшенням значення кута нахилу поверхні кульшової западини пропорційно зростають величини зрізувальних сил, спрямовані латерально і вперед. Із застосуванням факторного аналізу встановлено найвагоміші показники для прогнозування перебігу ДКА. Серед першочергових факторів, крім значення кута нахилу носійної поверхні, визначено також вік появи ознак захворювання та сили зрізування, що діють у суглобі. Крім названих показників, у розробленій автором класифікації розглядають також шийково-діафізарний кут, який відображає ступінь дисплазії проксимального відділу стегнової кістки. Проте в цій роботі висловлено думку, що ступінь дисплазії проксимального відділу стег-

нової кістки (за параметром шийково-діафізарного кута) має значно менший вплив на розвиток і перебіг ДКА у порівнянні зі змінами в ацетабулярному компоненті кульшового суглоба. Зокрема, для кута носійної поверхні кульшової западини автором запропоновано п'ять ступенів, а для шийково-діафізарного кута — три. У цьому дослідженні не вивчали якісні та кількісні особливості ДДЗ тканин як у кульшовій западині, так і в проксимальному відділі стегнової кістки, що мало б посилити доказовість результатів кореляційного аналізу зв'язків біомеханічних, рентгенморфометричних і морфологічних показників, які безпосередньо відображають стан тканин уражених суглобових поверхонь.

Ще в одній праці, присвяченій вивченню особливостей будови кульшової западини за умов ДКА, в якій визначали рентгеноантропометричні характеристики кульшової западини, встановлено, що для ДКА характерним є збільшення ширини кульшової западини та товщини її дна на фоні зменшення глибини й індексу западини, що дало змогу виділити особливу специфічну диспластичну деформацію [3]. При цьому виявлено вірогідний прямий сильний кореляційний зв'язок між ступенем ДКА за Eftekhar і товщиною дна кульшової западини. У літературі відсутні подібні аналітичні морфологічні дані щодо патологічних змін головки стегнової кістки за ДКА. Результати проведеного нами патоморфологічного дослідження деякою мірою доповнюють відомості про особливості ураження тканин кульшового суглоба за ДКА.

Патогістологічне дослідження СХ головки стегнової кістки 45 хворих на спондилоепіфізарну дисплазію, виконане за нашою участю, виявило деякі патологічні зміни переважно в матриці СХ. Установлено порушення розподілу та орієнтаційної впорядкованості колагену II типу, що негативно впливає на механічну міцність СХ і спричинює розвиток ДКА в молодому віці. Також показано, що в субхондральній спонгіозі головки стегнової кістки триває запальний процес, який супроводжується деструктивними порушеннями у тканинах субхондральної кісткової пластинки. У частині випадків виявлено продуктивне запалення в капсулі кульшового суглоба, що дає підстави передбачати його роль як важливого патогенетичного чинника в розвитку трофічних порушень тканини СХ і прогресуванні ДДЗ кульшового суглоба [2, 9].

В одній із наших попередніх робіт, присвяченій вивченню гістопатології тканин кульшового

суглоба з визначенням частоти трапляння та кореляційних залежностей між окремими морфологічними показниками за умов тяжкого ДКА, встановлені найістотніші зміни суглобової поверхні головки: деформація, зменшення товщини СХ внаслідок дистрофії та глибокої деструкції, поверхневі та крайові кістково-хрящові розростання, ДДЗ тканин субхондральної спонгіози [11]. Між морфологічними показниками стану тканин головки за умов ДКА встановлено кореляційні залежності, які мали різні параметри коефіцієнта асоціації (абсолютну величину, знак і ступінь вірогідності). Одержані дані про залежності показників виду «морфологія – морфологія» можуть бути використані для прогнозування параметрів невідомих значень одних патологічних змін головок стегнових кісток за відомими значеннями деяких інших, які визначаються, наприклад клініко-візуалізованими методами, у хворих на ДКА, що є наслідком довготривалої дисплазії кульшового суглоба.

Унаслідок поданого клініко-патоморфологічного дослідження встановлено низку раніше невідомих особливостей частот трапляння певних патоморфологічних змін суглобових кінців, насамперед у головці стегнової кістки хворих на ДКА, та порівняння частот у ділянках головки з різними умовами навантаження. Також виявлені раніше невідомі кореляційні залежності між деякими клінічними проявами у хворих на момент виконання ТЕП КС і непараметричними морфологічними показниками, із визначенням абсолютного значення, знака і ступеня вірогідності параметрів коефіцієнта асоціації.

Зроблені в роботі висновки відкривають можливість для прогнозування стану тканин головки стегнової кістки, що має значення під час планування особливостей встановлення та фіксації феморального компонента ендопротезів у разі виконання ТЕП КС хворим на ДКА різної давності, типу зміщення головки за Crowe та ступеня порушення функції суглоба за візуально-аналоговою шкалою.

Висновки

У результаті патоморфологічного дослідження головки стегнової кістки, проведеного на біопсійно-резекційному матеріалі від хворих на ДКА, яким виконували ТЕП КС, встановлено наявність ознак сформованого дистрофічно-деструктивного ураження суглобового кінця головки і деякі особливості, що дають підстави розглядати морфологічні прояви ДКА як такі, що не завжди співпадають.

У комплексі патоморфологічних змін суглобової поверхні головки стегнової кістки найістотнішими є: деформація суглобової поверхні, зменшення товщини СХ через його дистрофію та деструкцію, поверхневі та крайові кістково-хрящові розростання, дистрофічні, ішемічно-некротичні, деструктивні та репаративні зміни субхондральної спонгіози. Зазначені патологічні зміни трапляються з різною частотою та в окремих випадках поєднуються за різними ступенями вираженості.

Між окремими клінічними показниками хворих і морфологічними показниками стану тканин головки стегнової кістки за ДКА існують кореляційні залежності, з яких найбільші параметри коефіцієнта асоціації мають такі пари «клініка – морфологія»:

– «давність захворювання» – «товщина СХ на поверхні головки» — залежність позитивна, середньої сили;

– «тип зміщення головки стегна (за Crowe)» – «крайові кістково-хрящові розростання» — залежність позитивна, близька до діапазону середньої сили;

– «показник ВАШ до операції» – «крайові кістково-хрящові розростання» — залежність позитивна, близька до діапазону середньої сили, вірогідна;

– «показник ВАШ різниця до – після операції» – «товщина СХ на поверхні головки» — залежність позитивна, слабка;

– «показник ВАШ різниця до – після операції» – «дистрофічно-деструктивні зміни у спонгіозі головки» — залежність позитивна, слабка.

Конфлікт інтересів. Автори декларують відсутність конфлікту інтересів.

Список літератури

1. Косова И. А. Клинико-рентгенологические изменения крупных суставов при дисплазии скелета / И. А. Косова. — М. : Видар-М, 2009. — 176 с.
2. Гужевский И. В. Некоторые аспекты патогенеза и терапии остеоартроза при спондилоэпифизарной дисплазии / И. В. Гужевский // Практикующий лікар. — 2013. — № 1. — С. 40–44.
3. Зуб Т. О. Формування деформації кульшової западини та ендопротезування при диспластичному коксартрозі : автореф. дис. ... канд. мед. наук : спец. 14.01.21 «Травматологія та ортопедія» / Т. О. Зуб. — Донецьк, 2013. — 20 с.
4. Changes of gluteus medius muscle in the adult patients with unilateral developmental dysplasia of the hip / R. Y. Liu, X. D. Wen, Z. Tong [et al.] // BMC Musculoskeletal Disorders. — 2012. — Vol. 13. — P. 1471–1474. — DOI: 10.1186/1471-2474-13-101.
5. Crowe J. F. Total hip replacement in congenital dislocation and dysplasia of the hip / J. F. Crowe, V. J. Mani, C. S. Ranawat // J. Bone Joint Surg. — 1979. — Vol. 61-A (1). — P. 15–23.
6. Neumann D. Femoral shortening and cementless arthroplasty

- in Crowe type 4 congenital dislocation of the hip / D. Neumann, C. Thaler, U. Dorn // *Int. Orthop.* — 2012. — Vol. 36 (3). — P. 499–503. — DOI: 10.1007/s00264-011-1293-8.
7. Lesser trochanteric osteotomy in total hip arthroplasty for treating Crowe type IV developmental dysplasia of hip / N. Bao, J. Meng, L. Zhou [et al.] // *Int. Orthop.* — 2013. — Vol. 37 (3). — P. 385–390. — DOI: 10.1007/s00264-012-1758-4.
 8. Полулях М. В. Особливості ендпротезування кульшового суглоба за умов вродженого вивиху стегна в дорослих / М. В. Полулях, С. І. Герасименко, Д. М. Полулях // *Ортопедия, травматология и протезирование.* — 2016. — № 1 (602). — С. 10–14. — DOI: 10.15674/0030-59872016110-14.
 9. Гужевский И. В. Гистологические особенности суставного хряща у больных с коксартрозом при спондилоэпифизарной дисплазии / И. В. Гужевский, С. И. Герасименко, Н. В. Дедух // *Вісник ортопедії, травматології та протезування.* — 2011. — № 1. — С. 49–54.
 10. Yang S. Total hip arthroplasty in developmental dysplasia of the hip: review of anatomy, techniques and outcomes / S. Yang, Q. Cui // *World J. Orthop.* — 2012. — Vol. 3 (5). — P. 42–48. — DOI: 10.5312/wjo.v3.i5.42.
 11. Гістопатологія тканин кульшового суглоба, частота наявності та кореляційні залежності морфологічних показників у разі тяжкого диспластичного коксартрозу / В. В. Григоровський, А. М. Бабко, І. В. Гужевський, Д. М. Полулях // *Український ревматологічний журнал.* — 2017. — № 1. — С. 21–27.
 12. Григоровський В. В. Гістопатологія тканин кульшового та колінного суглобів, гістоморфометричні показники і деякі кореляційні залежності спонгіози голівки та дистального епіфіза стегнової кістки хворих на ревматоїдний артрит / В. В. Григоровський, А. С. Герасименко // *Український ревматологічний журнал.* — 2011. — № 4. — С. 19–25.
 13. Григоровський В. В. Гістопатологія, частота виникнення і кореляції назалежність морфологічних показників ураження голівки стегнової кістки та капсули кульшового суглоба у хворих на анкілозивний спондиліт / В. В. Григоровський, А. С. Герасименко, Д. М. Полулях // *Український ревматологічний журнал.* — 2014. — № 4. — С. 42–49.
 14. Scott J. Graphic representation of pain / J. Scott, E. C. Huskisson // *Pain.* — 1976. — Vol. 2 (2). — P. 175–184.
 15. Визуально-аналогова шкала (Visual Analog Scale) [Електронний ресурс]. — Режим доступу : <http://anest-rean.ru/international-scale/visual-analog-scale-vas-for-pain/>.
 16. Mohr W. Arthrosis deformans / W. Mohr // *Pathologie der gelenke und weichteiltumoren.* — Berlin : Springer-Verlag, 1984. — В. 1. — S. 257–372.
 17. Hough A. J. Pathology of Osteoarthritis / A. J. Hough // *Arthritis and allied conditions* / Eds. W. J. Koopman, L. W. Moreland. — Philadelphia : Lippincott Williams and Wilkins, 2005. — 15th ed. — Vol. 2. — P. 2169–2197.
 18. Дедух Н. В. Патоморфологическая картина остеоартроза / Н. В. Дедух // *Остеоартроз: консервативная терапия* / Под ред. Н. А. Корж, Н. В. Дедух, И. А. Зупанец. — Харьков : Золотые страницы, 2007. — С. 37–46.
 19. Arthropathies / W. R. Reinus, M. F. Barbe, S. Berney, J. S. Khurana // *Bone Pathology* / Ed. J. S. Khurana. — Dordrecht : Springer, Humana Press, 2009. — P. 187–207.
 20. Торчинський В. П. Біомеханічні передумови розвитку і особливості перебігу диспластичного коксартрозу у дорослих та їх вплив на стратегію лікування : автореф. дис. ... канд. мед. наук : спец. 14.01.21 / В. П. Торчинський. — Київ, 2011. — 35 с.

Стаття надійшла до редакції 14.08.2017

PATHOMORPHOLOGY OF THE FEMORAL HEAD LESION AND SOME CLINICAL AND MORPHOLOGICAL DEPENDENCES IN PATIENTS WITH DYSPLASTIC COXARTHROSIS

V. V. Hryhorovskiy, A. M. Babko, I. V. Guzhevsky, D. M. Poluliakh, M. S. Duda

SI «Institute of traumatology and orthopaedics of National academy of medical sciences of Ukraine», Kyiv

✉ Valeriy Hryhorovskiy, MD, Prof. in Pathological Anatomy: val_grigorov@bigmir.net✉ Andrey Babko: orthokiev@i.ua✉ Igor Guzhevsky, PhD: Guzhevsky.Igor@gmail.com✉ Dmytro Poluliakh: dmpoluliakh@gmail.com✉ Maksim Duda: Duda_Maksim@ukr.net