

УДК 616.728.2-007.2-089.843:612.76](045)

DOI: <http://dx.doi.org/10.15674/0030-59872017326-31>

Некоторые биомеханические особенности медиализации запрессовываемой и ввинчиваемой чашек при эндопротезировании тазобедренного сустава у больных диспластическим коксартрозом

О. А. Лоскутов

ГУ «Днепропетровская медицинская академия МЗ Украины»

After total joint replacement in patients with dysplastic coxarthrosis, a significant number of negative results are observed. One of the ways of solving the problem of primary stability of the endoprosthetic cup is its mediation by deepening the acetabulum in the zone of its anatomical center. Objective: to perform a comparative biomechanical evaluation of the stability of the cups that are fastened and screwed up, in the event of their mediation performed under the conditions of joint replacement in patients with dysplastic coxarthrosis. Methods: with the help of mathematical modeling, the relatively strong characteristics of the pelvic bone in the area of the acetabulum and the quality of fixation of cup and cup after their mediation and immersion in the zone of the anatomical center of the depression. The total displacement of the head of the femoral component of the implant is analyzed. Results: it was found that using scintillating cup under the condition of dysplastic coxarthrosis provides total displacement in $(2.2 \div 2.4)$ times greater than in the situations of its application without defect of the acetabulum. When the cup is pressed, the total displacement is 4.7 times larger than the screw cup. In these cases, hip replacement with the use of pressed cups is accompanied by a high risk of their primary instability. Conclusions: the use of screw-in cups in the case of their mediation under the conditions of total joint replacement in patients with dysplastic coxarthrosis provides a more reliable primary stability than the ones pushed into cups. The level of tension in the pelvic bone of the acetabulum is influenced by the depth of the cup setting, with the increase of which there is a significant destruction of bone tissue. It is advisable to carry out the hip joint replacement in the case of dysplastic coxarthrosis using a screw-in cup. Key words: dysplastic coxarthrosis, total joint replacement, hip component, medialisization, cotyloplasty.

Після ендопротезування хворих на диспластичний коксартроз спостерігають значну кількість негативних результатів. Одним із напрямів розв'язання проблеми первинної стабільності чашки ендопротеза є її медіалізація шляхом поглиблення кульшової западини в зоні її анатомічного центра. Мета: провести порівняльне біомеханічне оцінювання стабільності фіксації чашок, які запресовують і загвинчують, у разі виконання їх медіалізації за умов ендопротезування хворих на диспластичний коксартроз. Методи: за допомогою математичного моделювання порівняно міцнісні характеристики тазової кістки в ділянці кульшової западини та якості фіксації чашок, що загвинчуються і запресовуються, після виконання їх медіалізації та занурення в зоні анатомічного центра западини. Проаналізовано сумарні переміщення головки стегнового компонента ендопротеза. Результати: встановлено, що використання загвинчуваної чашки за умов диспластичного коксартрозу забезпечує сумарні переміщення в $(2,2 \div 2,4)$ разу більшого рівня, ніж у ситуаціях її застосування без дефекту кульшової западини. У разі встановлення чашки, яку запресовують, сумарні переміщення більші в 4,7 разу порівняно зі загвинчуваною чашкою. У цих випадках ендопротезування кульшового суглоба з використанням чашок, які запресовують, супроводжується високим ризиком їхньої первинної нестабільності. Висновки: використання загвинчуваних чашок у разі їхньої медіалізації за умов ендопротезування хворих на диспластичний коксартроз забезпечує надійнішу первинну стабільність порівняно з чашками, які запресовують. На рівень напружень у тазовій кістці кульшової западини впливає глибина встановлення чашки, зі збільшенням якої виникає істотніше руйнування кісткової тканини. Виконання ендопротезування кульшового суглоба в разі диспластичного коксартрозу доцільно проводити з використанням загвинчуваної чашки. Ключові слова: диспластичний коксартроз, ендопротезування, кульшовий компонент, медіалізація, котилопластика.

Ключевые слова: диспластический коксартроз, эндопротезирование, вертлужный компонент, медиализация, котилопластика

Введение

Одним из направлений надежного закрепления чашки при тотальном эндопротезировании тазобедренного сустава (ТЭ ТБС) у больных диспластическим коксартрозом (ДК) в условиях сегментарного дефекта вертлужной впадины (ВВ) является методика ее медиализации путем углубления дна ВВ на уровне анатомического центра вращения для увеличения площади контакта костного ложа с ацетабулярным компонентом [1–3].

Идея углубления ВВ при ТЭ ТБС больных ДК принадлежит W. E. Hess и J. S. Umber [1], которые предложили для обеспечения прочного контакта чашки с костью углубить ВВ и установить металлическую сетку для предупреждения протрузии цементной чашки в полость таза.

Методику улучшения прочности закрепления чашки эндопротеза цементного типа фиксации путем ее медиализации и углубления ВВ широко применяли в 70–80-х годах, а с 90-х годов прошлого столетия при ТЭ ТБС у больных ДК стали использовать бесцементные ацетабулярные компоненты [1, 4, 5].

Запрессовываемая костная пластика за пределы линии Kohler после углубления ВВ названа методикой котилопластики [2, 6, 7]. Основной целью этой методики, по мнению разработчиков, было улучшение локального депо костной ткани путем углубления ВВ до внутренней корковой пластины тазовой кости в зоне ВВ, дробление ее долотом, заполнение дефекта костной стружкой и запрессовывание цементной чашки до ее полного погружения за счет смещения дна ВВ за пределы линии Kohler. При этом введению чашки предшествовало применение полусферического толкателя, с помощью которого трансплантат с внутренней субхондральной пластинкой ВВ запрессовывали внутрь таза за пределы линии Kohler.

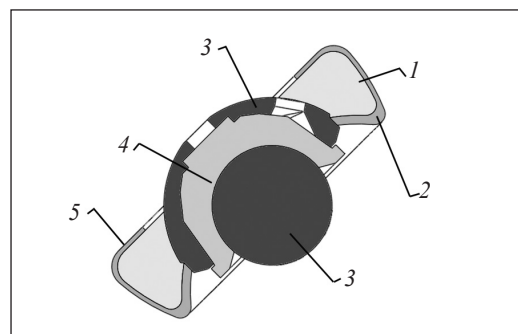


Рис. 2. Схема установки запрессовываемого ацетабулярного компонента при ДК после углубления ВВ, медиализации позиции чашки и ее запрессовывания: 1 — спонгиозная ткань; 2 — субхондральная ткань; 3 — металл; 4 — полиэтилен; 5 — внутренняя замыкательная пластинка (линия Kohler)

На основе биомеханических исследований З. М. Мителевой и соавт. [8] было доказано, что углубление ВВ и удаление субхондрального слоя кости является пусковым моментом для развития протрузии и нестабильности чашки, что подтверждено во многих публикациях [2, 4, 9].

В литературе нет конкретных рекомендаций о возможной степени медиального смещения чашки эндопротеза при ТЭ ТБС в случае ДК. Так, Th. Karachalios и соавт. [2] на основе анализа результатов ТЭ ТБС при ДК с применением методики котилопластики и бесцементных чашек отметили, что хорошие результаты были получены даже при степени протрузии ацетабулярного компонента за линию Kohler на 41–59 %. Однако, по мнению H. Li и соавт. [9], допустимая медиализация чашки за линию Kohler составляет не более 2 мм при условии послеоперационной иммобилизации не менее 2 мес.

В связи с этим после выполнения котилопластики и установки цементной чашки Th. Karachalios и соавт. [2] рекомендуют постельный режим до 4 недель и ограничение нагрузки до 4 мес.

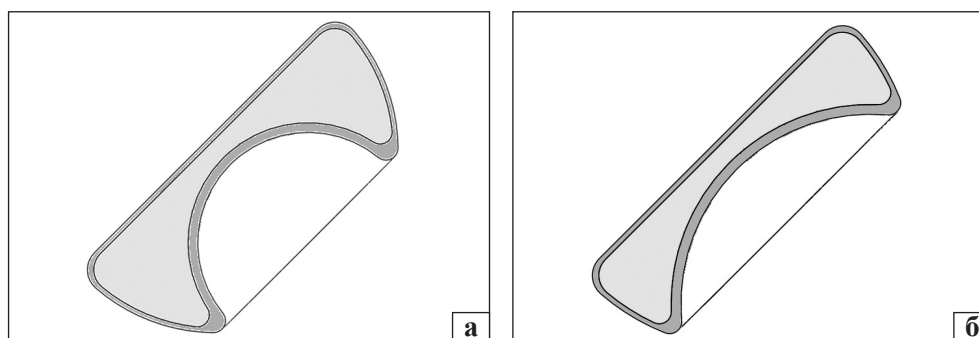


Рис. 1. Модель фрагмента тазобедренного сустава: а) здорового; б) диспластического

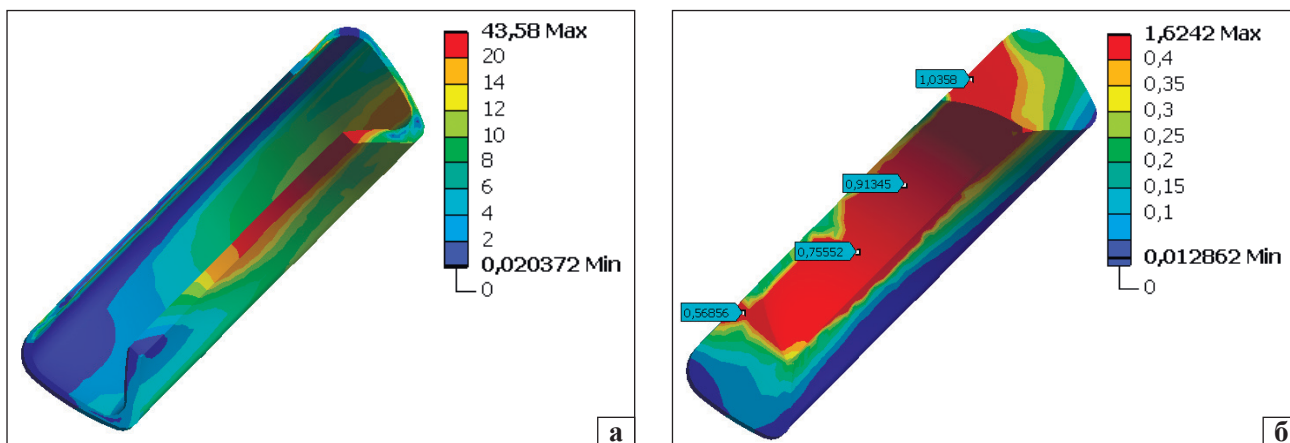


Рис. 3. Распределение напряжений в субхондральной (а) и спонгиозной (б) костных тканях тазовой кости с дисплазией сустава при установке запрессовываемой чашки и действии силы 1 кН

Поскольку существует риск протрузии чашки и ранней нестабильности имплантата, частота которого достигает 69,4 %.

На сегодня нет четкой научной оценки степени первичной стабильности фиксации и поведения бесцементных чашек, которые крепятся путем ввинчивания или запрессовывания после предварительного углубления ВВ и медиализации позиции чашки.

Цель работы: провести сравнительную биомеханическую оценку стабильности фиксации запрессовываемой и ввинчиваемой чашек в случае выполнения их медиализации и котилопластики при эндопротезировании тазобедренного сустава у больных диспластическим коксартрозом.

Материал и методы

Исследованы прочностные характеристики тазовой кости и качество фиксации двух типов ацетабулярных компонентов тазобедренного сустава (запрессовываемой и ввинчиваемой чашек) после выполнения их медиализации при ДК. В экспе-

риментальной модели дисплазии ТБС для учета центрального дефекта ВВ ее радиус был принят равным 39 мм, а радиус ВВ здорового сустава составил 23 мм (рис. 1).

Схема установки запрессовываемой чашки аналогична в обоих случаях (рис. 2) [10]. После обработки ВВ фрезой (подготовки ложа) и ее углубления для обеспечения сферичности чашку запрессовывают до входа ее сферической части в обработанную впадину. При этом разрушается внутренняя кортикальная пластинка тазовой кости, что в модели отражено отверстием в субхондральной ткани и смещением чашки за пределы линии Kohler.

Результаты и их обсуждение

На рис. 3. показано распределение напряжений в костной ткани тазовой кости при действии силы 1 кН в послеоперационном состоянии. Максимальные напряжения в субхондральной ткани равны 44 МПа и имеют тот же порядок, что и при сегментарных дефектах ВВ до 30°,

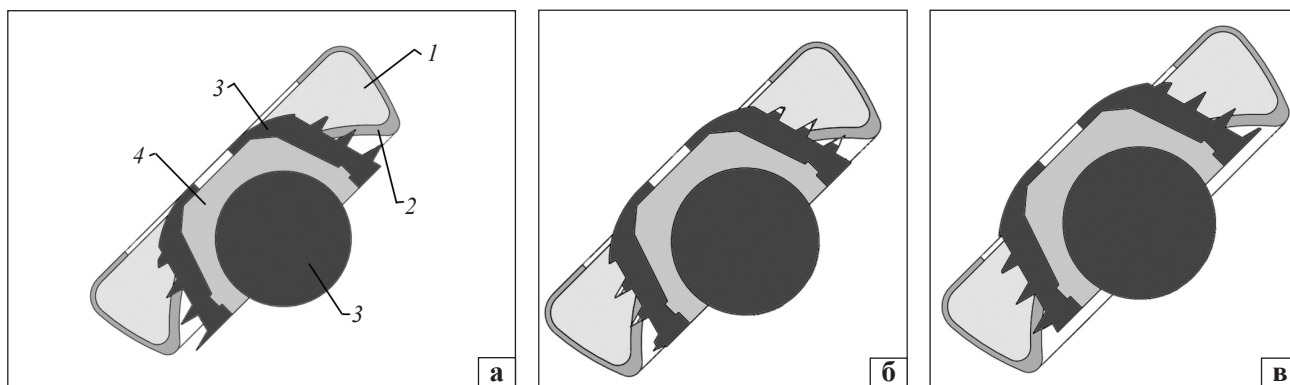


Рис. 4. Схемы установки ввинчивающейся чашки при разной степени внедрения в тазовую кость по отношению к линии Kohler: а) дно имплантата на уровне дна тазовой кости: 1 — спонгиозная ткань; 2 — субхондральная ткань; 3 — металл; 4 — полиэтилен; б) выступ имплантата на 2,5 мм; в) выступ имплантата на 5 мм

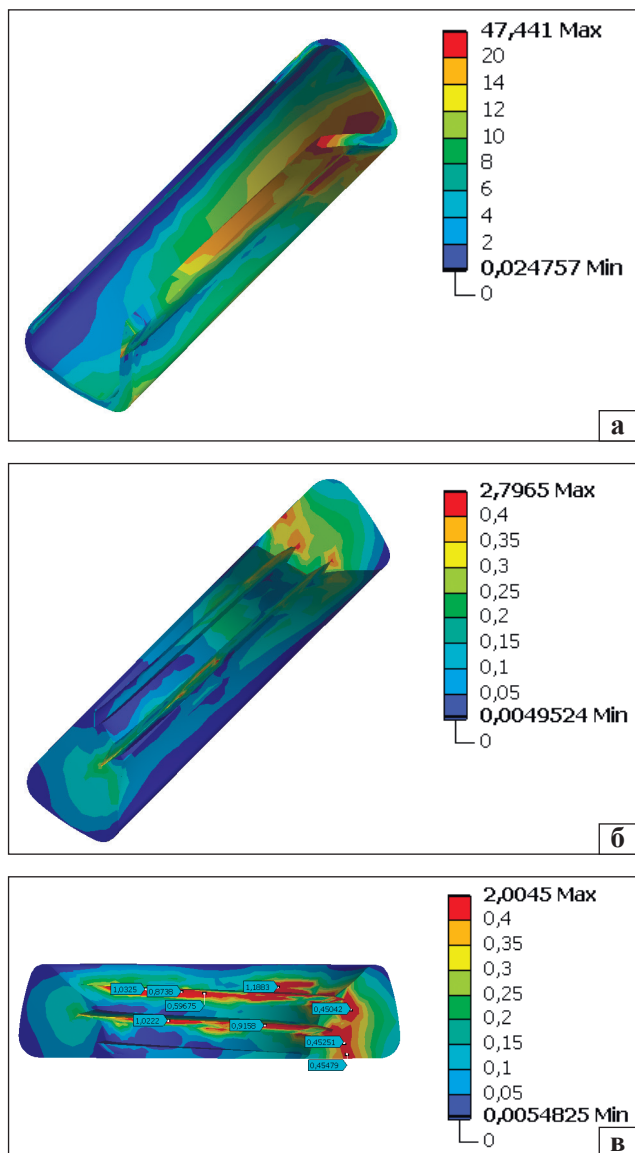


Рис. 5. Распределение напряжений в субхондральной (а) и спонгиозной (б, в) костных тканях тазовой кости с дисплазией тазобедренного сустава при установке винчиваемой чашки с выступом на 2,5 мм за линию Kohler и действию силы 1 кН

а спонгиозная костная ткань больше нагружаема, чем при сегментарном дефекте с углом в 30° [11]. Ослабление дна ВВ приводит к появлению напряжений порядка 1,0 МПа в большом объеме спонгиозной ткани. Соответственно при многоцикловом трехкратном превышении расчетной нагрузки будут возникать напряжения, соизмеримые со значениями предела прочности спонгиозной ткани, что приведет к увеличению длительности процесса реабилитации пациента после операции из-за высокого риска ранней нестабильности чашки, обусловленного центральным дефектом ВВ при ДК вследствие ее углубления и медиализации чашки.

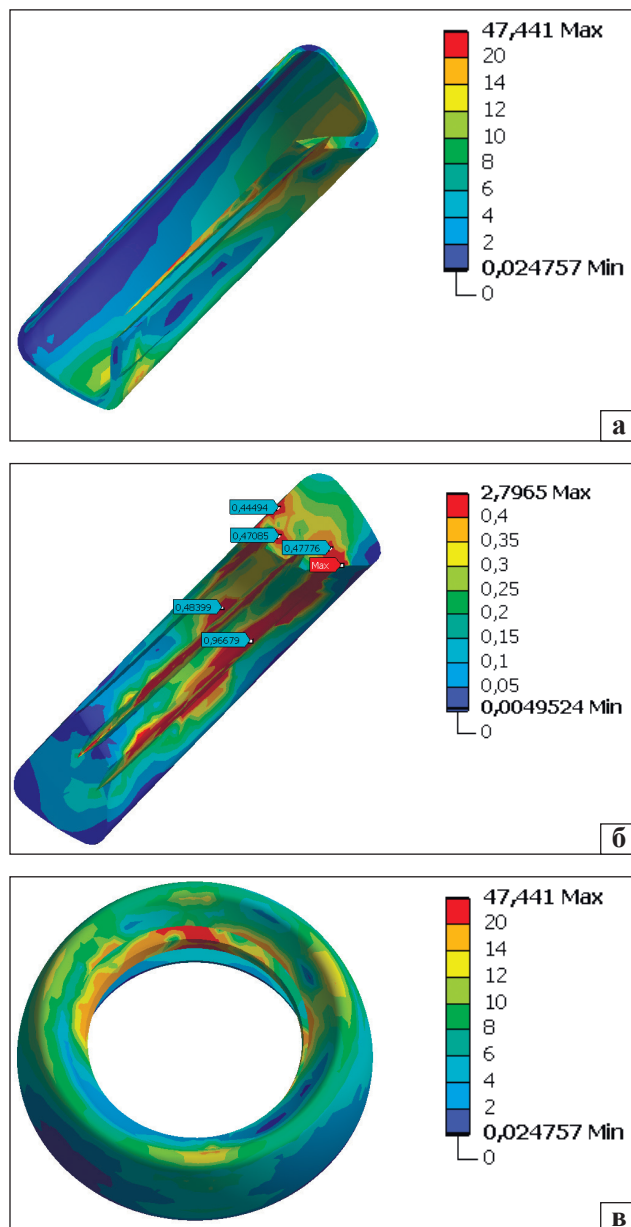


Рис. 6. Распределение напряжений в субхондральной (а, в) и спонгиозной (б) костных тканях тазовой кости с дисплазией сустава при установке винчиваемой чашки с выступом на 5,0 мм за линию Kohler и действию силы 1 кН

На рис. 4 показана схема установки винчиваемой чашки при разной степени ее погружения в ВВ по отношению к линии Kohler после ее углубления при ТЭ ТБС в условиях ДК. Как и для случая с запрессовываемой чашкой, предполагается, что после установки винчиваемой чашки разрушается часть внутренней замыкательной пластинки тазовой кости.

На рис. 5 приведено распределение напряжений в костной ткани тазовой кости подверженного дисплазии сустава при установке винчиваемой чашки с выступом за линию Kohler

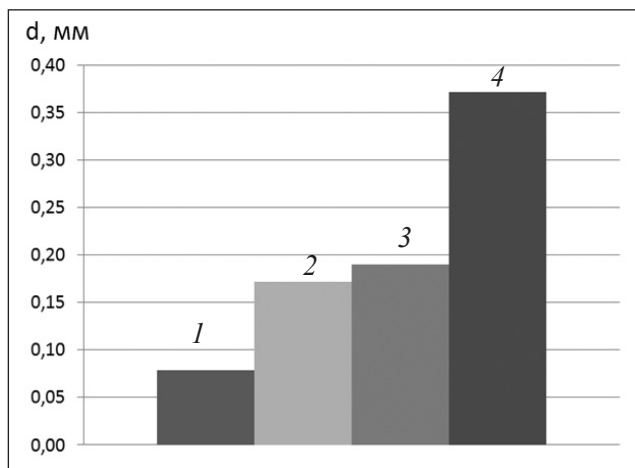


Рис. 7. Суммарные перемещения головки бедренного компонента эндопротеза ТБС после выполнения углубления ВВ при ДК и установки ввинчиваемой чашки: 1 — установка ввинчиваемой чашки в здоровый ТБС; 2 — установка ввинчиваемой чашки в диспластический ТБС с выступом на 2,5 мм; 3 — установка ввинчиваемой чашки в диспластический ТБС с выступом на 5,0 мм; 4 — установка запрессовываемой чашки в диспластический ТБС

на 2,5 мм и действию силы 1 кН. Анализ результатов расчетов показал, что поля напряжений и их уровень в субхондральной ткани при установке ввинчиваемой чашки с выходом ее дна на 2,5 мм за пределы линии Kohler имеет тот же характер, что и при установке чашки в тазовую кость с сегментарным дефектом до 30° [10]. Спонгиозная же ткань имеет опасные уровни напряжений (более 0,75 МПа) только в местах контакта краев перьев чашки с костной тканью (рис. 3, б). Данные области локальны и не представляют угрозы для пациента, т. к. основные нагрузки приходятся на субхондральную кость входа в ВВ, в которую внедряются резьбовые перья ввинчиваемой чашки эндопротеза.

Распределение напряжений в костной ткани при установке ввинчиваемой чашки с выступом на 5,0 мм за стенку тазовой кости представлено на рис. 6. Уровень напряжений в костной ткани оказался несколько выше, чем при выступе чашки за стенку тазовой кости на 2,5 мм и приближался по характеру нагруженности субхондральной ткани к случаю установки чашки в ВВ при ее сегментарном дефекте с углом 60° [10]. Спонгиозная костная ткань имела характер распределения напряжений, аналогичный приведенному на рис. 5. Различие зон повышенных значений напряжений связано с положением перьев и особенностями разрушения субхондральной костной ткани ВВ при различных вариантах установки ввинчиваемой чашки.

Расчет случая установки имплантата с ввинчиваемой чашкой, когда ее основание совпадало с внутренней стенкой тазовой кости, выполнен не был, т. к. итерационный процесс решения не сходится из-за больших перемещений составляющих элементов модели (чашки эндопротеза). Следовательно, для обеспечения фиксации ввинчиваемой чашки необходимо, чтобы при ее установке крайние два ряда перьев со стороны основания обязательно внедрялись в субхондральную ткань тазовой кости.

Исследование качества фиксации чашек выполнено на основе анализа суммарных перемещений головки бедренного компонента эндопротеза ТБС (рис. 7). Получено, что установка ввинчиваемой чашки при ДК обеспечивает суммарные перемещения в (2,2 ÷ 2,4) раза большего уровня, чем при ее установке в вертлужную впадину без ее дефектов [10].

При использовании запрессовываемой чашки эндопротеза ТБС суммарные перемещения больше в 4,7 раза. Из анализа результатов расчета следует, что запрессовываемая чашка является более подвижной при рассматриваемой действующей нагрузке и центральном дефекте ВВ после выполнения ее углубления с целью медиализации чашки эндопротеза.

Выводы

Проведенные исследования показали, что использование ввинчиваемых чашек в случае их медиализации при ТЭ ТБС у больных с ДК позволяет обеспечить более надежную первичную стабильность фиксации и более низкую нагруженность спонгиозной костной ткани, чем при использовании запрессовываемых чашек.

Для обеспечения качественной фиксации при установке ввинчиваемой чашки два ряда перьев со стороны ее основания должны быть внедрены в субхондральную костную ткань.

Установлено, что на уровень напряжений в тазовой кости ВВ влияет глубина установки чашки, с увеличением которой, как правило, происходит большее разрушение костной ткани, что влияет на прочность зацепления за нее резьбовых перьев.

При использовании запрессовываемой чашки и ее медиализации суммарное перемещение в 4,7 раза больше по сравнению с ввинчиваемой. Установлено, что при выполнении ТЭ ТБС у больных с ДК целесообразнее применять ввинчиваемую чашку в случае выполнения углубления ВВ и медиализации чашки для увеличения площади ее контакта с костным ложем.

Конфликт интересов. Автор декларирует отсутствие конфликта интересов.

Список литературы

- Hess W. E. Total hip arthroplasty in chronically dislocated hips: follow-up study on the protrusio socket techniques / W. E. Hess, J. S. Umber // *J. Bone Joint Surg. Am.* — 1978. — Vol. 60 (7). — P. 948–954.
- Acetabular reconstruction in patients with low and high dislocation. 20- to 30-year survival of an impaction grafting technique (named cotyloplasty) / Th. Karachalios, N. Rodis, K. Lampropoulou-Adamidou, G. Hartofilakidis // *Bone Joint J.* — 2013. — Vol. 95-B (7). — P. 887–892. — DOI: 10.1302/0301-620X.95B7.31216.
- Lieberman J. R. Hybrid and cementless total hip replacement in patients younger than fifty years of age were similar after eighteen years / J. R. Lieberman // *J. Bone Joint Surg. Am.* — 2011. — Vol. 93-A (22). — P. 2123–2129. — DOI: 10.2106/JBJS.9322.ebo191.
- Total hip arthroplasty with shortening subtrochanteric osteotomy in Grove type IV developmental dysplasia: surgical technique / A. J. Krych, J. L. Howard, R. T. Trousdale [et al.] // *J. Bone Joint Surg. Am.* — 2010. — Vol. 92, Suppl. 1, Pt. 2. — P. 176–187. — DOI: 10.2106/JBJS.J.00061.
- Uncemented total hip arthroplasty for Grove II/III dysplasia using a high hipcenter without bone graft / D. Nawabi, M. Meftah, D. Nam [et al.] : abstracts of podium presentation AAOS 2013 Annual Meeting. — 2013. — P. 379–380.
- Филиппенко В. А. Эндопротезирование тазобедренного сустава / В. А. Филиппенко, Н. А. Корж. — Харьков : Коллегиум, 2015. — 219 с.
- Hartofilakidis G. Total hip arthroplasty for congenital hip disease / G. Hartofilakidis, T. Karachalios // *J. Bone Joint Surg. Am.* — 2004. — Vol. 86-A (2). — P. 242–250.
- Total hip replacement for developmental dysplasia of the hip with more than 30 % lateral uncoverage of uncemented acetabular components / H. Li, Y. Mao, J. K. Oni [et al.] // *Bone Joint J.* — 2013. — Vol. 95-B (9). — P. 1178–1183. — DOI: 10.1302/0301-620X.95B9.31398.
- Роль субхондральной пластины вертлужной впадины при эндопротезировании / З. М. Мителева, В. В. Органов, А. Н. Чуйко, А. Бансал // *Ортопедия, травматология и протезирование.* — 1999. — № 1. — С. 33–37.
- Лоскутов О. А. Биомеханическое обоснование выбора ацетабулярного компонента при эндопротезировании больных с диспластическим коксартрозом / О. А. Лоскутов // *Ортопедия, травматология и протезирование.* — 2017. — № 2. — С. 14–22. — DOI: 10.15674/0030-59872017214-22/

Статья поступила в редакцию 28.08.2017

SOME BIOMECHANICAL FEATURES OF MEDIALIZATION OF THE PRESSED AND SCREWED-IN CUPS IN TOTAL HIP ARTHROPLASTY IN PATIENTS WITH DYSPLASTIC COXARTHROSIS

O. A. Loskutov

SE «Dnipropetrovsk Medical Academy of Health Ministry of Ukraine»

✉ Oleg Loskutov, PhD: Loskutovae@ukr.net