

УДК 617.586-002.44-089.22

Функціональний метод лікування трофічних виразок стопи та її кукси

І. С. Дондорєва, Р. О. Бобошко, М. В. Зайцев, Г. В. Пономарьова, Є. В. Шевченко

Український НДІ протезування, протезобудування та відновлення працездатності, Харків, Україна

Seventeen patients were examined: 10 with trophic ulcers on the foot, 7 with those on the foot stump. The functional treatment consisted in using weight relieving orthoses on the ankle joint and foot or foot stump by the patients while standing and walking. Drug and topical treatments of trophic ulcers were performed. Resulting from their complex treatment, all the patients (100 %) developed healing of the trophic ulcers. The data of a biomechanical examination showed improvements in weight-bearing capacity of the damaged lower extremity, rhythmicity of walking and stability in statics and dynamics, particularly in patients with foot stumps. Clinical examples of patients with trophic ulcers on the foot and its stump are given. The weight relieving orthosis on the ankle joint and foot is an effective functional method of treatment for trophic ulcers on the plantar surface of the foot or its stump, which promotes healing of the wound without any limitations for the patient's motor activity. When the trophic ulcer has healed, the patient is provided with an insole and orthopaedic footwear or with a foot prosthesis in case of a stump.

Проведено наблюдение 17 больных: 10 с трофическими язвами на стопе, 7 — на культях стопы. Функциональное лечение заключалось в использовании больными при стоянии и ходьбе разгружающих ортезов на голеностопный сустав и стопу или культю стопы. Проведено медикаментозное и местное лечение трофических язв. В результате комплексного лечения у всех больных (100 %) наступило заживление трофической язвы. По данным биомеханического обследования, улучшились опороспособность пораженной нижней конечности, ритмичность ходьбы и устойчивость в статике и динамике, особенно у больных с культями стопы. Приведены клинические примеры больных с трофическими язвами на стопе и ее культе. Разгружающий ортез на голеностопный сустав и стопу является эффективным функциональным методом лечения при трофических язвах подошвенной поверхности стопы или ее культи, который способствует заживлению раны, не ограничивая двигательную активность пациента. После заживления трофической язвы больного обеспечивают стелькой с ортопедической обувью или протезом стопы при культе.

Ключові слова: стопа, трофічна виразка, кукса стопи, ортезування, ортез

Вступ

Нині збільшується кількість ампутацій на рівні стопи. За даними М. Б. Анциферова і співавт. [1], встановлено зростання загальної кількості ампутацій нижніх кінцівок, серед них ампутацій на рівні стопи. До ампутацій нижніх кінцівок призводять порушення трофіки тканин у хворих на цукровий діабет, облітеруючі захворювання судин, периферичні нейропатії (токсична, алкогольна та ін.), спинномозкова грижа тощо. Але безперечно лідером є цукровий діабет. Вимушена ампутація кінцівки на рівні стопи в порівнянні з високою ампутацією є сприятливішою для пацієнта в подальшому житті, але особливістю

післяопераційних ран на цьому рівні є тривале загоєння та поява трофічних виразок в процесі ходьби. Так, щорічно частота нових трофічних виразок стоп у пацієнтів на цукровий діабет складає від 1 до 4 % [2]. Трофічні виразки на стопі або її куксі обмежують рухливі можливості пацієнта, призводять до вимушеного користування візком або милицями, підвищують навантаження на другу нижню кінцівку, погіршують кровообіг в нижніх кінцівках, змінюють стереотип ходьби, порушують психоемоційний стан і знижують самообслуговування.

За результатами досліджень І. В. Гурьєвої і співавт. [4], загоєння (первинне та після малих хірур-

гічних втручань на стопі) внаслідок комплексного лікування трофічних виразок на стопі відбулося у 90,2 % хворих, а у 9,8 % лікування закінчилось ампутацією на рівні гомілки. Аналіз частоти трофічних виразок стопи у хворих на цукровий діабет свідчить, що понад 90 % їх локалізовані на підшовній поверхні або бокових поверхнях пальців стопи — ділянках, які витримують велике механічне навантаження [3]. Тому в комплексному лікуванні трофічних виразок на стопі та її куксі основним є їх розвантаження.

Для повного розвантаження стопи використовують візок або милиці. Але механічного навантаження на стопу з трофічною виразкою не можна уникати повністю, оскільки воно позитивно впливає на її стан.

Лікування діабетичних ран і виразок на стопі повинно максимально усувати механічний стрес за умов зниженої чутливості через перерозподіл тиску на підшовну поверхню стопи [5, 9]. Контрольований розподіл навантаження у фазі опори дозволяє покращити кровообіг в ураженій кінцівці, що сприяє загоєнню трофічної рани. Частина авторів вважають, що за наявності трофічної виразки хворому показано використання гіпсових пов'язок та розвантажувальних ортезів [6–9].

Мета роботи: покращити результати лікування хворих з трофічними виразками стопи чи її кукси, зберігаючи рухову активність пацієнта, за допомогою розвантажувального тотально-контактного ортеза або протеза на надп'яtkово-гомілковий суглоб і стопу.

Матеріал та методи

Під нашим наглядом перебували 17 хворих, серед них 10 з трофічними виразками стопи і 7 — кукси стопи. Причиною виникнення трофічних виразок на стопі та її куксі були цукровий діабет — у 14 (82,3 %) пацієнтів, термічна травма — у 2 (11,8 %), спинномозкова грижа — у 1 (5,9 %). Середній вік хворих склав ($52 \pm 4,6$) роки. Чоловіків було 10 (58,8 %), жінок 7 (41,2 %).

Усім хворим провели клініко-лабораторні обстеження, посів з трофічних виразок на флору та її чутливість до антибіотиків і гістологічне дослідження тканин виразки. Також вивчали чутливість стопи (температурну, больову, тактильну та вібраційну), кровообіг у судинах нижніх кінцівок за результатами реовазографії та ультразвукової доплерографії, рентгенологічні зміни в стопі. Біомеханічні показники до і після ортопедичного забезпечення досліджували за допомогою базометрії, стабілометрії та опорних реакцій.

Результати та їх обговорення

Усім пацієнтам проводили медикаментозну терапію, направлену на компенсацію порушень вуглеводного обміну у хворих на цукровий діабет, лікування полінейропатії, судинних порушень. Призначали метаболічні препарати, препарати кальцію, антибіотики за чутливістю, місцеве лікування трофічної виразки, фізіотерапевтичні процедури.

Як функціональний метод лікування ми використовували розвантажувальний тотально-контактний ортез на надп'яtkово-гомілковий суглоб і стопу, який призначали всім хворим з трофічними виразками стопи або кукси стопи. Лікувальна дія цього ортеза полягала у фіксуванні у функціонально вигідному, анатомічно правильному положенні стопи і надп'яtkово-гомілкового суглоба, розвантаженні стопи через упор верхньої частини ортеза у зв'язку наколінка та забезпеченні перекату стопи завдяки особливій будові підшовній поверхні ортеза. Стопна частина ортеза мала змінну індивідуальну ортопедичну устілку для перерозподілу навантаження по підшовній поверхні стопи.

Під час користування цим ортезом унеможливаються рухи, які травмують на кожному кроці краї рани. Ортез захищає стопу від додаткового зовнішнього механічного впливу, дозволяє лікувати трофічну виразку, забезпечує рівномірний тиск на рану незалежно від фази кроку. Підшовна частина ортеза забезпечує перекаат стопи і її амортизацію під час складного локомоторного акту.

Форма трофічної виразки по підшовній поверхні стопи схожа на кратероподібне заглиблення, а краї рани мають ороговілі шари шкіри, які піднімаються над поверхнею виразки та під час ходьби навантажуються більше і при кожному кроці травмують краї рани. У результаті трофічна виразка не тільки не зменшується, незважаючи на проведені медикаментозне і місцеве лікування, а має тенденцію до розширення та поглиблення.

Під час користування розвантажувальним тотально-контактним ортезом і місцевого лікування за допомогою лікувальної пов'язки зменшується глибина трофічної виразки та гіперкератозу її країв.

Після загоєння виразки формується рубцева тканина, яка піднімається над поверхнею шкіри, у зв'язку з чим проводять зміну пом'якшувального вкладного пристосування в ортезі.

Забезпечення цим ортезом (протезом) на надп'яtkово-гомілковий суглоб і стопу дає можливість не обмежувати рухову активність пацієнта в процесі загоєння трофічної виразки на стопі або її куксі та активізувати хворого в ранньому терміні після ампутації переднього відділу або пальців стопи.

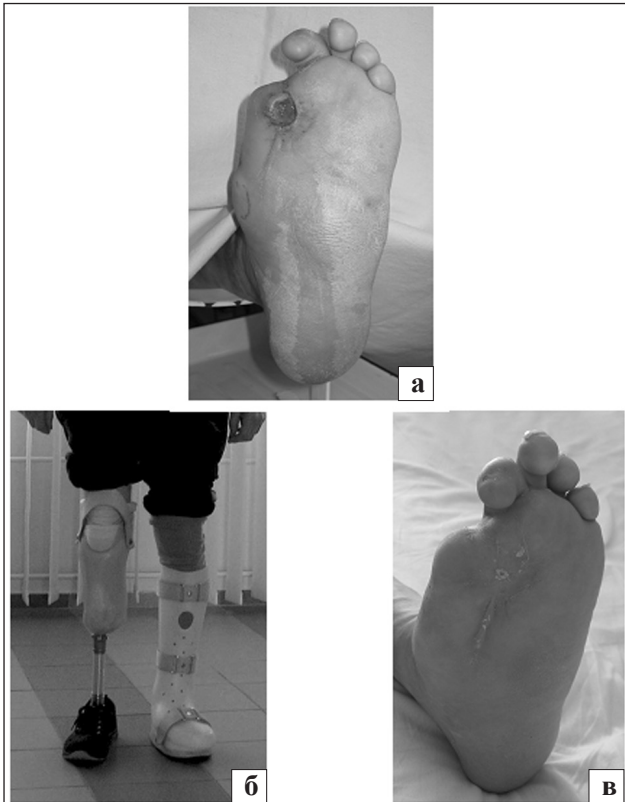


Рис. 1. Фото стопи хворого К.: до лікування (а), в ортезі (б), після лікування, загоєна трофічна виразка лівої стопи (в)

Пацієнтам з трофічними виразками на підошовній поверхні (10 хворих) були виготовлені розвантажувальні ортези на надп'яtkово-гомільковий суглоб і стопу (рис. 1), пацієнтам з куксою стопи та трофічною виразкою (7 осіб) — розвантажувальні протези на надп'яtkово-гомільковий суглоб і стопу з компенсацією втраченого її переднього відділу (рис. 2). Хворим з трофічними виразками на стопі або її куксі рекомендували користуватися розвантажувальним ортезом під час стояння та ходьби.

Наводимо клінічні приклади.

Хворий К., 52 роки, звернувся до клініки через трофічну виразку на підошовній поверхні лівої стопи і порушення ходьби. Хворіє на цукровий діабет 32 роки, отримує інсулінотерапію. Через 8 років після ампутації I пальця у зв'язку з некрозом виникла деформація лівої стопи та трофічна виразка на її підошовній поверхні, яка не загоювалась до моменту госпіталізації. Через 2 роки у зв'язку з діабетичною гангrenoю проведено ампутацію правої гомілки у верхній третині. Післяопераційна рана загоїлась первинним натягом. Під час обстеження у хворого виявлено трофічну виразку під голівкою II плеснової кістки лівої стопи з ороговілими краями і дном, вивпненим грануляціями. Пульсація на артеріях стопи і гомілки була зниженою, виявлені

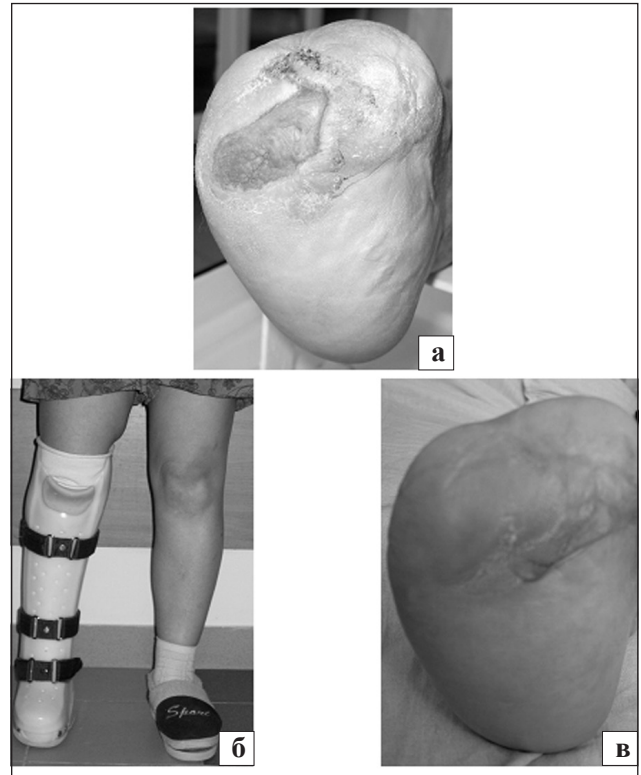


Рис. 2. Фото стопи хворого Г.: до лікування (а), в ортезі (б), 4 міс. після лікування, загоєна трофічна виразка кукси правої стопи (в)

порушення всіх видів чутливості (рис. 1).

Встановлено діагноз: цукровий діабет, I тип, інсулінозалежний, тяжка форма, стадія декомпенсації. Дефект правої гомілки після ампутації у верхній третині через діабетичну ангіопатію. Синдром діабетичної стопи хронічна форма, стопа Шарко зліва. Трофічна виразка підошовної поверхні лівої стопи. Ішемія лівої нижньої кінцівки II ступеня.

Проведено медикаментозне, фізіофункціональне і місцеве лікування. Хворому виготовлено розвантажувальний ортез на лівий надп'яtkовий суглоб та стопу і протез на праву гомілку модульного типу. Ходьбу освоїв за допомогою палиці. Загоєння трофічної виразки на лівій стопі відбулося через 2 міс. користування ортезом.

Хвора Г., 43 роки, звернулась до клініки зі скаргами на довготривалу рану на куксі стопи та порушення ходьби. Хворіє на цукровий діабет 21 рік, отримує інсулінотерапію. Через два роки у зв'язку з трофічними змінами на правій стопі проведено ампутацію переднього її відділу. Розміри післяопераційної рани зменшились, але повного загоєння не відбулося через постійне травмування країв рани під час ходьби (рис. 2).

На момент обстеження встановлений дефект правої стопи за Лісфранком, по передній поверхні

Таблиця 1. Тривалість існування трофічної виразки на стопі або куксі стопи у хворих

Локалізація трофічної виразки	Тривалість існування трофічної виразки до ортезування (протезування)					
	до 6 міс.		від 6 міс. до 1 року		понад 1 рік	
	абс.	%	абс.	%	абс.	%
Стопа	2	20,0	3	30,0	5	50,0
Кукса стопи	1	14,3	2	28,6	4	57,1

кукси стопи розташована рана з дном, вивпненим грануляціями. Пульсація на артеріях стопи і гомілки збережена, виявлені порушення всіх видів чутливості. Встановлено діагноз: цукровий діабет, I тип, тяжка форма, декомпенсований. Дефект переднього відділу правої стопи за Лісфранком. Довготривала рана торця кукси стопи.

Проведено медикаментозне і місцеве лікування для стимуляції процесів репарації. Хворій виготовлено розвантажувальний протез на правий надп'яtkово-гомільковий суглоб і куксу стопи. Ходьбу пацієнтка опанувала без додаткової опори. Рекомендовано користування ортезом під час стояння і ходьби. Хвора повернулася до активного способу життя. Повне загоєння рани на куксі правої стопи відбулося через 4 міс.

Для визначення ефективності ортезування хворих з трофічними виразками ми оцінювали клінічні результати і біомеханічні показники. Трофічні виразки на підошовній поверхні стопи, які спостерігали протягом декількох місяців та років, загоїлись у всіх хворих (100 %) завдяки користуванню розвантажувальним ортезом на надп'яtkово-гомільковий суглоб і стопу на фоні консервативного лікування. Терміни загоєння не залежали від давності трофічної виразки, а були пов'язані з глибиною ураження тканин стопи, компенсацією цукрового діабету, адекватністю ортопедичного забезпечення і дотриманням режиму користування ортезом (табл. 1, 2).

Біомеханічні дослідження статички та ходьби хворих з трофічними виразками стоп і кукси стопи проведено в порівняльному аспекті без ортеза та в ньому (табл. 3, 4).

Аналізуючи результати біомеханічних показників, можна відмітити, що пацієнти вимушені не навантажувати уражену кінцівку через больові відчуття. У розвантажувальному тотально-контактному ортезі

Таблиця 2. Термін загоєння трофічної виразки на стопі або її куксі у хворих за умов користування розвантажувальним тотально-контактним ортезом (протезом)

Локалізація трофічної виразки	Термін загоєння трофічної виразки							
	до 2 міс.		від 2 до 4 міс.		від 4 до 6 міс.		понад 6 міс.	
	абс.	%	абс.	%	абс.	%	абс.	%
Стопа	1	10,0	5	50,0	4	40,0	0	0
Кукса	0	0	3	42,9	3	42,9	1	14,2

Таблиця 3. Результати біомеханічних досліджень хворих з виразковими дефектами на підошовній поверхні стопи без ортеза та в ньому (n = 10)

Показники	Без ортеза	В ортезі
Базометрія		
Коефіцієнт опорності	0,85 ± 0,08	0,92 ± 0,07
Стабілометрія		
Коливання загального центру тиску, мм: – по осі X – по осі Y	9,2 ± 1,2 12,0 ± 1,6	3,2 ± 0,8 7,1 ± 1,1
Опорні реакції (вертикальна складова)		
Коефіцієнт ритмічності	0,93 ± 0,08	0,97 ± 0,09

Таблиця 4. Результати біомеханічних досліджень хворих з виразковими дефектами на куксі стопи без протеза і в ньому (n = 7)

Показники	Без протеза	В протезі
Базометрія		
Коефіцієнт опорності	0,79 ± 0,09	0,88 ± 0,07
Стабілометрія		
Коливання загального центру тиску, мм: – по осі X – по осі Y	10,1 ± 1,2 12,8 ± 1,5	4,5 ± 1,0 7,1 ± 0,9
Опорні реакції (вертикальна складова)		
Коефіцієнт ритмічності	0,87 ± 0,09	0,94 ± 0,09

(протезі) на надп'яtkово-гомільковий суглоб, стопу або її куксу у пацієнтів з трофічними виразками покращилась опороспроможність ураженої нижньої кінцівки через розвантаження стопи та перенесення навантаження на вище розташований сегмент. Також покращились ритмічність ходьби і стійкість у статиці та динаміці, особливо у хворих з куксою стопи.

Враховуючи значні витрати на лікування трофічних виразок стопи, особливо у разі цукрового діабету, та за умов зниження або повної втрати працездатності хворого розвантажувальний ортез на надп'яtkово-гомільковий суглоб і стопу має відносно невелику вартість через відсутність шин та мінімальне припасування ортеза після видачі пацієнту.

Висновки

Розвантажувальний ортез на надп'яtkово-гомільковий суглоб і стопу є ефективним функціональним

засобом лікування трофічної виразки підошовної поверхні стопи або її кукси. Він дозволяє прискорити загоєння ран, не обмежуючи рухову активність пацієнта, а також у комфортних умовах проводити перев'язки та догляд за стопою.

Після загоєння трофічних виразок необхідно забезпечити пацієнта ортопедичним взуттям з ус-тілкою або стандартною конструкцією протеза стопи у разі її кукси.

Список літератури

1. Синдром нейропатической стопы / М. Б. Анциферов, Г. Р. Галстян, А. Ю. Токмакова, И. И. Дедов // Сахарный диабет. — 2001. — № 2. — С. 2–9.
2. Галстян Г. Р. Организация помощи больным с синдромом диабетической стопы в Российской Федерации / Г. Р. Галстян, И. И. Дедов // Сахарный диабет. — 2009. — № 1. — С. 4–7.
3. Галстян Г. Р. Поражения нижних конечностей у больных сахарным диабетом [электронный ресурс] / Г. Р. Галстян // Consilium medicum. — 2006. — Т. 8, № 9. — Режим доступа: old.consilium-medicum.com.
4. Гурьева И. В. Профилактика и лечение медико-социальная реабилитация и организация междисциплинарной помощи больным с синдромом диабетической стопы: автореф. дис. на соискание ученой степени доктора мед. наук / И. В. Гурьева. — М., 2001. — 21 с.
5. Синдром диабетической стопы в клинической практике [электронный ресурс] / В. Н. Оболенский, Т. В. Семенова, П. Ш. Леваль, А. А. Плотников // РМЖ. — 2010. — Т. 18, № 2. — Режим доступа: www.rmj.ru/artide_6962.htm.
6. Токмакова А. Ю. Современная концепция диагностики и лечения хронических ран у больных с синдромом диабетической стопы / А. Ю. Токмакова // Сахарный диабет. — 2009. — № 1. — С. 14–17.
7. Hoffmann U. Обеспечение ортопедическими приспособлениями диабетической стопы / U. Hoffmann // Orthopädie-Technik. — 1995. — № 11. — P. 952–954.
8. Total contact casting in the treatment of diabetic plantar ulcers: controlled clinical trial / M. J. Mueller, J. E. Diamond, D.R. Sinacore et al. // Diabetes Care. — 1989. — Vol. 12. — P. 384–388.
9. Munro W. A. Die klinische Effektivität einer entlastenden Knöchel-Fuß-Orthese bei diabetischen Fußgeschwüren / W. A. Munro, D. Stang, D. Jones // Orthopädie-Technik. — 2007. — № 2. — P. 114–116.

Стаття надійшла до редакції 25.09.2012