

УДК 616.718.4-007.24-085-053.2

## Наш досвід лікування дистрофічної варусної деформації шийки стегнової кістки у дітей

М. І. Денесюк, В. Ф. Панчишин

Житомирська обласна дитяча лікарня. Україна

**Ключевые слова:** дистрофічна варусна, деформація шийки стегна, класифікація, стадія захворювання

*Experience in treatment of children with dystrophic varus deformity of the femoral neck during 25 years (1985–2009) is analysed. Attention is focused on 4 cases, which successfully underwent conservative treatment. Taking into account the positive results, it is recommended to use conservative treatment in patients with grade I of the disease, as well as with grade II, if their parents refuse the operation or the latter is contraindicated.*

*Проанализирован опыт лечения детей с дистрофической варусной деформацией шейки бедренной кости за 25 лет (1985–2009 гг.). Акцентировано внимание на 4 случаях, которые успешно пролечены консервативно. Учитывая положительные результаты, консервативное лечение рекомендуется применять у больных с I стадией заболевания, а также со II при отказе родителей от операции или наличии противопоказаний.*

### Вступ

Варусна деформація шийки стегнової кістки (ВДШСК), на думку частини авторів, становить 3–9 % від загальної кількості захворювань кульшового суглоба в дитячому віці [1, 2].

Серед набутих форм ВДШСК дитяча дистрофічна *coxa vara* трапляється частіше за все — патологію виявляють у віці від 2 до 7 років [3–5].

Відповідно до класифікації В. П. Граціанського [6], удосконаленої А. Н. Кречмаром, ВДШСК перебігає стадійно [2]:

- I стадія — наявність зони патологічної перебудови в шийці стегнової кістки (ШСК) без патологічної зміни шийково-діафізарного кута (ШДК);
- II стадія — наявність зони патологічної перебудови, поява та прогресування варусної деформації на рівні ШСК;
- III-а стадія — псевдоартроз на місці патологічної перебудови ШСК;
- III-б стадія — деформація ШСК різного ступеня після спонтанної ліквідації патологічної перебудови.

Залежно від величини деформації проксимального відділу стегнової кістки виділяють три ступеня важкості хвороби: I — ШДК не менший за 90°; II — ШДК від 90° до 70°; III — ШДК менший за 70° [7]. У лікуванні дистрофічної ВДШСК більшість авторів

є прихильниками активної хірургічної тактики, яка дозволяє скоригувати деформацію проксимального відділу стегнової кістки (ПВСК), попередити розвиток псевдоартрозу, покращити кровопостачання зони патологічної перебудови ШСК та одночасно компенсувати скорочення кінцівки і поліпшити показники ходьби у дітей [8, 9]. Варіанти консервативного лікування (скелетне та манжеткове витягнення, тривале розвантаження кінцівки у поєднанні з фізіотерапевтичними та медикаментозними заходами) автори зазвичай не розглядають через низьку їх ефективність, вірогідність прогресування ВДШСК та сумнівний віддалений результат [10]. Так, за інформацією П. Я. Фіщенко і Н. Ю. Філюшкіна [9], «пробне консервативне лікування впродовж одного року, яке проводили частині хворих на першому етапі роботи, себе не виправдало, оскільки часто призводило до затримки адекватного лікування і не попереджало прогресування деформації ШСК».

*Мета роботи:* популяризація власного досвіду лікування дитячої дистрофічної *coxa vara*.

### Матеріал та методи

Упродовж 25 років (1985–2009 рр.) в ортопедо-травматологічному відділенні Житомирської обласної дитячої лікарні проліковано 19 дітей (10 хлопчиків, 9 дівчаток) з дистрофічною варусною

деформацією шийки стегнової кістки у віці від 2 до 13 років. Одностороннє ураження відмічено у 12 дітей, двостороннє — у 7 (26 суглобів). Залежно від важкості деформації ШСК розподіл патології такий: I ступінь — 5 суглобів; II — 15 суглобів; III — 6 суглобів. За стадійністю захворювання 19 дітей віднесені до II стадії, а 7 — до III.

Віддалені результати простежені в строки від 3 до 25 років (в середньому 10,4 роки) і оцінені з урахуванням клінічних та рентгенологічних критеріїв.

Обстеження пацієнтів проводили відповідно до загальноприйнятих методик до початку, в процесі лікування та у віддаленому післяопераційному періоді. Виконано клінічні та рентгенологічні дослідження [11]. Рентгенографію кульшових суглобів (КС) зроблено в стандартних і спеціальних проєкціях (оглядова рентгенографія таза в нейтральному положенні нижніх кінцівок, максимальному приведенні стегна, за Лаунштейном, іноді у відведенні і внутрішній ротації стегна), передопераційне планування проведено з використанням скіаграм.

Ретроспективно аналізували зміни кількісних рентгенометричних параметрів КС: шийково-діафізарного кута, ацетабулярного індексу (AI), кута Віберга (KB), коефіцієнта покриття головки стегнової кістки (ГСК) кульшовою западиною, кута антеторсії (КА), коефіцієнта шийки стегнової кістки (КШСК), форми ГСК. Крім того досліджували певні якісні показники розвитку ПВСК: наявність та динаміку розвитку зони патологічної перебудови ШСК, локальний остеопороз, розвиток наросткових зон ПВСК тощо. Рентгенометричні показники ПВСК та індекси взаємозв'язку кульшової западини і ПВСК ми враховували під час встановлення показань до певного виду хірургічного втручання за наявності ВДШСК.

## Результати та їх обговорення

Лікувальна тактика у відділенні щодо досліджуваної патології відповідає загальноприйнятій. Дітям з II–III стадіями захворювання виконано хірургічне лікування — деваризувальну (вальгізувальну) міжвертлюгову остеотомію стегна (у двох випадках двохетапну) з фіксацією Г-подібним металевим фіксатором у поєднанні з міотомією аддукторів та за показаннями з кістковою алло-аутопластикою зони патологічної перебудови на рівні ШСК. Двохетапне хірургічне лікування у 2 дітей з особливо вираженою деформацією виконано у зв'язку з III ступенем важкості.

У 15 прооперованих дітей відмічено хороші та відмінні найближчі і віддалені результати. Рецидивів не спостерігали.

Вважаємо доцільним повідомити про чотири випадки дистрофічної варусної деформації шийки стегна на I та II стадіях захворювання (відповідно до класифікації В. П. Граціанського). Пацієнти успішно проліковані консервативно в травматологічному відділенні обласної дитячої лікарні.

Цій групі пацієнтів не виконували хірургічне лікування через категоричну відмову батьків (проте вони були готові до тривалого консервативного лікування) або через певні протипоказання до операції соматичного плану. У 3 дітей цієї підгрупи на I стадії захворювання (2 хлопчики у віці 2 і 8 років, 1 дівчинка 5 років) патологія була односторонньою, а в однієї дитини (2 роки) на II стадії захворювання — двосторонньою.

Основною скаргою пацієнтів було порушення ходьби у формі незначної кульгавості, клінічно відмічали помірне обмеження відведення і зовнішньої ротації стегна та його скорочення від 0,5 до 1,5 см. Під час рентгенологічного обстеження в усіх пацієнтів виявили дистрофічну зону перебудови в ШСК у формі трикутника без вираженого зменшення шийково-діафізарного кута ( $120^\circ$ ,  $122^\circ$ ,  $125^\circ$ ) на I стадії і зменшення до  $105^\circ$  у випадку II стадії.

У зв'язку з неможливим хірургічним дітям призначали консервативне лікування: скелетне витягнення з відведенням стегна на  $10\text{--}15^\circ$  впродовж 1,5–2 міс. з наступним тривалим розвантаженням кінцівки (гіпсова пов'язка та/або ходьба за допомогою милиць). Медикаментозна терапія (остеотропна, вітамінотерапія та хондропротекторна), фізіотерапевтичне та санаторно-курортне лікування були спрямовані на локальне покращення трофіки та кровообігу в кульшовому суглобі.

У всіх пацієнтів констатували зупинення прогресування патологічного процесу, поступову повну перебудову дистрофічної зони в шийці стегнової кістки, яка відбулася через 1–1,5 роки на фоні збереження початкового шийково-діафізарного кута і збільшення (самокорекції) його до  $130^\circ$  у хворого з II стадією захворювання (рис. 1, 2).

## Висновки

Таким чином, незважаючи на негативне ставлення до консервативного лікування дистрофічної варусної деформації шийки стегнової кістки у дітей, про що зазначено у більшості публікацій, враховуючи власні позитивні результати, можемо рекомендувати консервативне лікування цієї патології на I стадії у випадках відсутності негативної динаміки щодо зменшення шийково-діафізарного кута, а також на II стадії у разі відмови батьків від хірургічного втручання або наявності протипоказань до нього.

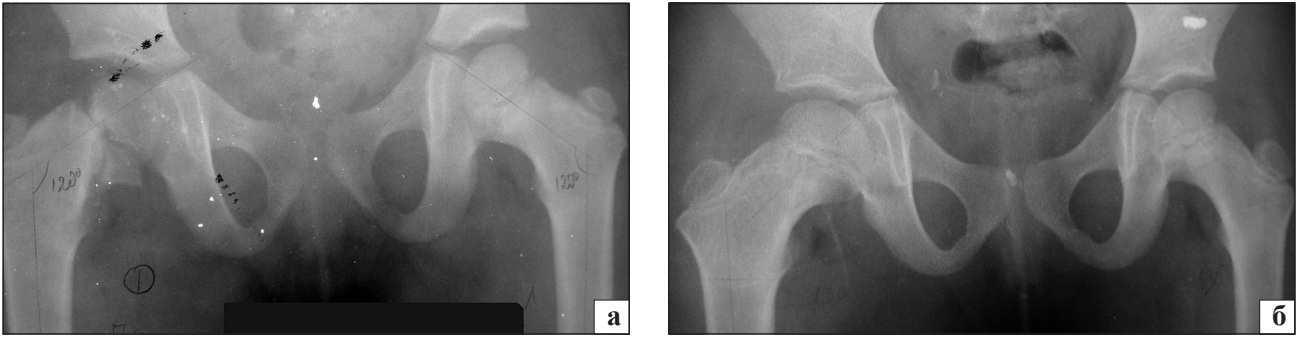


Рис. 1. Рентгенограма кульшового суглоба хворого 3., 5 років: а) *coxa vara dystrophyca* справа до початку консервативного лікування, б) через 2 роки

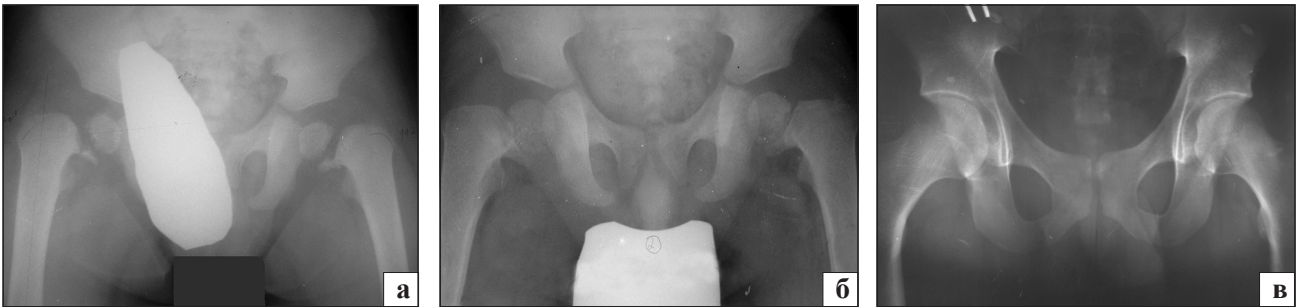

Рис. 2. Рентгенограма кульшового суглоба хворого М., 2 роки: а) первинна, б) через 3 міс. після початку консервативного лікування, в) через 17 років

Випадки прогресування варусної деформації шийки стегнової кістки, формування псевдоартрозу на місці осередка патологічної перебудови, виражених дистрофічних змін у проксимальному відділі стегнової кістки однозначно потребують своєчасного та адекватного хірургічного лікування, яке дозволяє отримати хороші та відмінні відділені анатомічні та функціональні результати.

### Список літератури

1. Крюк А. С. Варусная деформация шейки бедренной кости / А. С. Крюк. — Минск: Беларусь, 1970. — 176 с.
2. Кречмар А. Н. Диагностика, амбулаторное лечение и показания к стационарному лечению *coxa vara* у детей и подростков // Амбулаторная помощь детям с ортопедическими заболеваниями. Сборник научных работ. — 2006.
3. Особенности клиники, диагностики и тактики лечения варусной деформации шейки бедра у детей / А. П. Джалилов, Ж. Н. Каримов, Ш. П. Джалилова, Н. П. Акбарова // Травма. — 2012. — Т. 13, № 1. — С. 133–134.
4. Имамалиев А. С. Реконструкция проксимального конца бедренной кости при врожденной и диспластической *coxa vara* у подростков и взрослых: метод. рекомендации / А. С. Имамалиев, В. В. Зоря, М. В. Паршиков. — М., 1989. — 32 с.
5. Соколовский А. М. Врожденная *coxa vara* / А. М. Соколовский, О. А. Соколовский, Р. К. Гольдман // Медицинские новости. — 2006. — № 12. — С. 7–15.
6. Грацианский В. Л. Рентгенодиагностика варусных деформаций / В. Л. Грацианский. — М.: Медгиз, 1958. — 155 с.
7. Комплексное лечение детей и подростков с варусной деформацией проксимального конца бедренной кости: метод. рекомендации / [сост. И. И. Талько и др.]; Киевский НИИ ортопедии. — Киев, 1990. — 19 с.
8. Букач В. А. Результаты оперативного лечения варусной деформации шейки бедренной кости / В. А. Букач // Ортопедия, травматология и протезирование. — 1979. — № 10. — С. 45–47.
9. Фищенко П. Я. Некоторые особенности хирургического лечения дистрофической варусной деформации шейки бедренной кости у детей / П. Я. Фищенко, Н. Ю. Филлюшкин // Ортопедия, травматология и протезирование. — 1988. — № 4. — С. 17–21.
10. Бровкина Т. А. Результаты консервативного лечения врожденной *coxa vara* / Т. А. Бровкина // Ортопедия, травматология и протезирование. — 1979. — № 10. — С. 43–45.
11. Маркс В. О. Ортопедическая диагностика / В. О. Маркс. — Минск: Наука и техника, 1978. — 511 с.