

УДК 616.728.2-001.5/.6-089.881(045)

DOI: <http://dx.doi.org/10.15674/0030-59872017278-83>

Ендопротезування в пацієнтів із наслідками невправлених переломовивихів у кульшовому суглобі

В. А. Філіпенко, С. Є. Бондаренко, С. О. Хмизов, А. І. Жигун, А. М. Панченко

ДУ «Інститут патології хребта та суглобів ім. проф. М. І. Ситенка НАМН України», Харків

Joint replacement with the consequences of non-reduced hip fracture-dislocation is complex surgical intervention. Objective: to develop a technique for hip arthroplasty and to evaluate its results in patients with consequences of hip fracture-dislocation. Methods: from 2004 to 2016 10 patients (10 joints) with the consequences of hip fracture-dislocation underwent total hip arthroplasty. The average age of the patients was 41.3 years (from 22 to 59), 5 men and 5 women. The shortening of the affected limb was on average 4.7 cm (2 to 8). In 5 patients, a reduction of the proximal femur with the external fixation device in the «pelvic floor» system was performed before joint replacement. The time of distraction and fixation in external fixation device was on the average 55 days (from 21 to 98). The acetabular component of the endoprosthesis was set in the anatomical position. Plastic defects in the acetabulum were carried out in 8 cases. Patients follow-up was from 6 month to 12 years. Results: the functional state of hip joint by the Harris score increased from 30 to 82 points. Patients with X-ray signs of instability of the endoprosthesis components were not identified. Complete restructuring of autograft was carried out in 100 % of cases. Complications related to external fixation device: 1 case — superficial soft tissue infection around the pin, 1 — fracture of the pin, 1 — early periprosthetic infection, 1 — recurrent dislocation. Conclusions: the restoration of the hip joint rotation center and the length of the affected limb due to the use of the «pelvis – femur» external fixation device before joint replacement, the reconstruction of the acetabular wall, taking into account the type of defect and the anatomical position of the endoprosthesis cup, allowed to minimize complications and obtain positive results in patients with consequences of hip fracture-dislocation. Key words: fracture-dislocation, external fixation device, joint replacement, hip joint.

Ендопротезирование при последствиях невправленных переломовывихов в тазобедренном суставе относится к сложным хирургическим вмешательствам. Цель: разработать методику эндопротезирования тазобедренного сустава (ТБС) и оценить ее результаты у пациентов с последствиями невправленных переломовывихов в ТБС. Методы: с 2004 по 2016 гг. 10 пациентам (10 суставов) с последствиями невправленных переломовывихов в ТБС выполнено эндопротезирование. Средний возраст пациентов 41,3 года (от 22 до 59), 5 мужчин и 5 женщин. Укорочение пораженной конечности в среднем составляло 4,7 см (от 2 до 8). У 5 больных перед эндопротезированием выполнено низведение проксимального отдела бедренной кости с использованием аппарата внешней фиксации (АВФ) по системе «таз – бедро». Время distraction и фиксации в АВФ составило в среднем 55 дней (от 21 до 98). Ацетабулярный компонент эндопротеза устанавливали в анатомическом положении. Пластику дефектов вертлужной впадины провели в 8 случаях. Сроки наблюдения за больными составили от 6 мес. до 12 лет. Результаты: функциональное состояние ТБС по шкале Harris повысилось с 30 до 82 баллов. У всех больных рентгенологических признаков нестабильности компонентов эндопротеза не выявлено. Полная перестройка аутотрансплантатов после пластики состоялась в 100 % случаев. Осложнения, связанные с АВФ: 1 случай — поверхностное нагноение мягких тканей вокруг стержня, 1 — перелом стержня, 1 — ранняя перипротезная инфекция, 1 — повторный вывих. Выводы: восстановление центра ротации ТБС и длины пораженной конечности за счет использования АВФ «таз – бедро» перед эндопротезированием, реконструкция стенок вертлужной впадины с учетом типа дефекта и анатомическое установление чаши эндопротеза позволили минимизировать осложнения и получить положительные результаты лечения у пациентов с последствиями невправленных переломовывихов в ТБС. Ключевые слова: переломовывих, аппарат внешней фиксации, эндопротезирование, тазобедренный сустав.

Ключові слова: переломовивих, апарат зовнішньої фіксації, ендопротезування, кульшовий суглоб

Вступ

Причинами дислокації головки і проксимального відділу стегнової кістки можуть бути вроджені вивихи з розвитком диспластичного коксартрозу за класифікацією Stowe типу IV [1–4], післярезекційні дефекти головки стегнової кістки після операції типу Girdlestone [5–6], застарілі переломовивихи в кульшовому суглобі [7, 8]. За умов переломовивиху в кульшовому суглобі зміщення головки може відбуватися як медіально, в порожнину малого таза, так і вгору та назад у випадках перелому задньоверхнього або заднього краю кульшової западини [7]. Основними проблемами в разі застарілих невправлених переломовивихів у кульшовому суглобі є: складність стабільної фіксації ацетабулярного компонента ендопротеза на місці анатомічної кульшової западини, що пов'язано з посттравматичними дефектами кульшової западини; важкість зведення проксимального відділу стегнової кістки і вправлення головки ендопротеза в ацетабулярний компонент, що обумовлено великими рубцевими спайками в ділянці раніше перенесеної травми і дислокацією стегнової кістки [7, 8]. Одночасне вправлення головки ендопротеза в разі зміщення стегнової кістки проксимально понад 3 см пов'язано з високим ризиком розвитку посттракційного невриту сідничного нерва, розвитком тромбозу вен нижньої кінцівки [7].

На сьогодні методиками ендопротезування кульшового суглоба у випадку високого вивиху головки стегнової кістки є вкорочувальні остеотомії стегнової кістки [9–11] і використання апаратів внутрішньої [12] та зовнішньої фіксації на базі стрижнів [3, 4, 13]. Укорочувальні остеотомії під час ендопротезування проводять на рівні шийки стегнової кістки [1], підвертлюгової ділянки [9, 10], проксимального відділу діафіза [11]. Усі остеотомії виконують у комбінації з м'якотканинним релізом. Відсоток ускладнень після ендопротезування кульшового суглоба за цих втручань залишається високим і досягає від 11 до 43 % [11, 14–17]. Вони проявляються нестабільністю ацетабулярного компонента або вивихом головки ендопротеза, розвитком нейропатії стегнового або сідничного нервів, інфікуванням післяопераційної рани і незрощенням стегнової кістки на рівні остеотомії [11, 14–18]. Головним недоліком зазначених методів є вкорочення нижньої кінцівки [19–21]. Альтернативою остеотомії є поступове приведення головки стегнової кістки до рівня кульшової западини за допомогою апа-

ратів зовнішньої фіксації (АЗФ) на базі стрижнів. Використання цього методу дає змогу провести ендопротезування кульшового суглоба з відновленням анатомічної довжини нижньої кінцівки і встановленням ендопротеза в анатомічному положенні з мінімізацією розвитку описаних ускладнень [3, 13, 22]. Проте застосування стрижнів збільшує ризик інфікування операційної рани як під час зведення, так і після ендопротезування [23, 24].

У сучасній спеціалізованій літературі наведено результати ендопротезування кульшового суглоба після використання АЗФ для зведення головки стегнової кістки в разі вродженого вивиху стегна [3, 4, 13], проте повідомлення про застосування цієї методики у випадку застарілих переломовивихів кульшового суглоба поодинокі [12].

Мета дослідження: розробити методику ендопротезування кульшового суглоба та оцінити її результати в пацієнтів із наслідками невправлених переломовивихів у кульшовому суглобі.

Матеріал та методи

Виконання дослідження схвалено комітетом із біоетики ДУ «ПХС ім. проф. М. І. Ситенка НАМН» відповідно до чинних вимог (протокол № 131 від 16.06.2014).

У клініці ортопедичної артрології та ендопротезування за період із 2004 по 2016 рр. 10 пацієнтам (на 10 суглобах) із наслідками невправлених переломовивихів у кульшовому суглобі виконано його ендопротезування. Середній вік пацієнтів становив 41,3 рока (від 22 до 59), серед них було 5 чоловіків і 5 жінок. Укорочення ураженої кінцівки в середньому дорівнювало 4,7 см (від 2 до 8). У 6 випадках встановлено переломовивих у кульшовому суглобі з дислокацією проксимального відділу стегнової кістки вгору та назад із переломом задньої та/або верхньої стінок кульшової западини. Із них у 2 пацієнтів переломовивих у кульшовому суглобі був із наявністю фрагмента головки в кульшовій западині, при цьому в одному випадку сформувався позасуглобовий кістковий анкілоз — зрощення стегнової кістки з клубовою. У 4 пацієнтів діагностовано черевертлюговий переломовивих у кульшовому суглобі з дислокацією головки стегнової кістки в порожнину таза, у 2 із них — із порушенням безперервності тазового кільця. У 4 із 10 хворих після переломовивиху виконано попереднє хірургічне втручання — металоостеосинтез перелому кульшової западини. Перед ендопротезуванням 5 пацієнтам проведено зведення проксимального

відділу стегнової кістки з використанням АЗФ за системою «таз – стегно». У 3 із них низведення виконували за умов дислокації ураженої кінцівки понад 4 см, у випадках фіксованої деформації; у 2 — у разі застарілого черезвертлюгового переломовивиху в кульшовому суглобі з дислокацією головки стегнової кістки в порожнину таза і порушенням безперервності тазового кільця. Час distraкції та фіксації в АЗФ становив у середньому 55 днів (від 21 до 98).

У всіх випадках для distraкції був використаний АЗФ на базі стрижнів. Під час операції вводили від 2 до 3 стрижнів у клубову кістку, від 2 до 3 — у стегнову. Під час монтажу апарата в 4 випадках його накладено монолокально, в 1 — білокально. Демонтаж і ендпротезування в 1 пацієнта зроблено одноетапно, у решти від демонтажу АЗФ до ендпротезування проходило від 5 до 14 днів. У всіх випадках використані стандартні конструкції для первинного ендпротезування, у 7 виконано безцементне ендпротезування з установленням ацетабулярного компонента «press-fit» фіксації, в 1 — цементне, у 2 — зворотне гібридне (таблиця).

Із 10 пацієнтів у 8 визначено дефекти стінок кульшової западини, тому виконано її реконструкцію з використанням автотрансплантатів із ре-

зектованих головки і шийки стегнової кістки та гранул біфазної кальцій-фосфатної кераміки (таблиця). У 2 випадках відбулось зрощення перелому задньої стінки (в 1 після остеосинтезу, ще в 1 — після закритої репозиції), але при цьому виник рецидив вивиху проксимального відділу стегнової кістки.

Для оцінювання кісткового дефіциту кульшової западини під час первинного ендпротезування використовували класифікацію J. A. D'Antonio і співавт. [25], згідно з якою дефекти кульшової западини поділяють на 5 типів: сегментарні, порожнинні, комбіновані, порушення цілісності тазової кістки, артродез. Сегментарний дефект — це повна втрата кісткової тканини стінки кульшової западини, необхідної для підтримки чашки ендпротеза, зокрема й медіальної стінки. Порожнинний — це значна втрата кісткової тканини кульшової западини. Сегментарний і порожнинний дефекти розрізняють залежно від локалізації — периферичний (передній, верхній і задній) або центральний. Ці дефекти можуть бути ізольованими або комбінованими. У всіх випадках ацетабулярний компонент встановлено в анатомічному положенні з відновленням центра ротації кульшового суглоба. Головки діаметром 36 мм використано 3 пацієнтам, 32 мм — в 3, 28 мм — у 4.

Таблиця

Розподіл пацієнтів за діагнозом, статтю, віком, розміром укорочення нижньої кінцівки і часом distraкції в АЗФ

Вік	Стать	Ендпротез	Тип фіксації	Дефект кульшової западини	Тип пластики	Укорочення нижньої кінцівки, см
58	ж	Aeuscular	безцементна	комбінований дефект медіальної стінки	сегментарний дефект – автотрансплантат, порожнинний – спонгіозні ауто-трансплантати + кераміка	2
54	ж	Exeter	цементна	—	—	6
29	ж	Zimmer	безцементна	комбінований дефект медіальної стінки з порушенням безперервності тазового кільця	спонгіозні автотрансплантати	2,5
43	м			комбінований дефект медіальної стінки	сегментарний дефект – автотрансплантат, порожнинний – спонгіозні автотрансплантати	6
22	м	Link	безцементна	комбінований дефект медіальної стінки з порушенням безперервності тазового кільця	структурний автотрансплантат	3
32	ж	Omnifit		—		8
59	м	Biomet	безцементна	комбінований дефект медіальної стінки з порушенням безперервності тазового кільця	структурний автотрансплантат	5
22	м	Smith & Nephew, чашка Zimmer		сегментарний дефект верхньої стінки		7
41	ж	Zimmer	зворотний гібридний	сегментарний дефект задньої і верхньої стінок		3,5
53	м					3,5

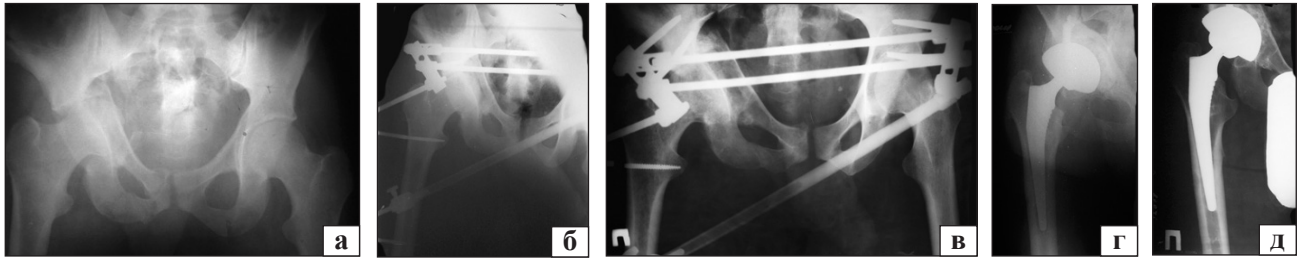


Рисунок. Рентгенограми хворого Б., 22 роки: застарілий черезвертлюговий переломовивих правого кульшового суглоба з порушенням безперервності тазового кільця (а); після монтажу АЗФ за системою «таз – стегно» (б); після вправлення в апараті (в) й ендопротезування (г); через 2 роки після операції (д)

Результати ендопротезування оцінювали за допомогою шкали W. H. Harris [26], яка враховує функціональну і больову складові стану кульшового суглоба пацієнта.

Рентгенологічне оцінювання стану кісткової структури навколо ацетабулярного компонента ендопротеза проводили за схемою I. G. DeLee і I. Charnley [27], а навколо стегнового компонента ендопротеза — по зонам Gruen [28].

Результати та їх обговорення

Середні терміни спостереження за хворими дорівнювали 4,7 року (від 6 міс. до 12 років). Функціональний стан кульшового суглоба за шкалою Harris підвищився в середньому від 30 до 82 балів. Рентгенологічних ознак нестабільності компонентів ендопротеза не виявлено в жодного пацієнта. Використання АЗФ за системою «таз – стегно» дало змогу звести проксимальний відділ стегнової кістки до рівня анатомічної кульшової западини без ускладнень, пов'язаних із розвитком посттракційного неврити сидничого нерва і розвитком тромбозу вен нижньої кінцівки. Ендопротезування кульшового суглоба з відновленням центра ротації та розташуванням ацетабулярного компонента ендопротеза в анатомічному положенні дало можливість відновити довжину нижньої кінцівки в усіх пацієнтів. Повна перебудова автотрансплантатів після пластики відбулась в 100 % випадків. У 2 пацієнтів із порушенням цілісності тазового кільця відзначено його зрощення: в одного — після вправлення і фіксації стрижневим апаратом, у другого — після ендопротезування.

Ускладнення, пов'язані з АЗФ, спостерігали у 2 випадках: 1 — поверхневе нагноєння м'яких тканин навколо стрижня, 1 — перелом стрижня. В 1 пацієнта розвинулася рання перипротезна інфекція, що обумовило виконання ревізії післяопераційної рани, дебридменту та заміни поліетиленового вкладиша. В одному випадку зафіксовано повторний вивих. Після його усунення закритим

вправленням пацієнту накладено гіпсову пов'язку на 6 тижнів.

Клінічний приклад

Пацієнт Б., 22 роки, діагноз: застарілий черезвертлюговий переломовивих правого кульшового суглоба з порушенням безперервності тазового кільця, укорочення правої нижньої кінцівки до 3 см (рисунок, а). Поступив в інститут через 2 міс. після політравми. Стан кульшового суглоба за шкалою Harris — 25 балів. Хворому виконано монтаж АЗФ на базі стрижнів за системою «таз – стегно» білокально (рисунок, б) з наступними проведенням закритого вправлення переломовивиху в апараті та фіксацією протягом 98 днів (рисунок, в), потім АЗФ демонтовано. Удалося досягти зближення кісткових фрагментів і зменшити дефект кульшової западини. Через 14 днів після загоєння ран від стрижнів виконано тотальне безцементне ендопротезування правого кульшового суглоба ендопротезом «Link Combi Cup LCU» з пластикою комбінованого дефекту медіальної стінки кульшової западини: сегментарного — структурним автотрансплантатом, порожнинного — спонгіозними автотрансплантатами, отриманими з резектованої головки і шийки стегнової кістки (рисунок, г). Після ендопротезування відновлено довжину правої нижньої кінцівки. На описану методику отримано патент України № 95932 [29]. На контрольних рентгенограмах через 2 роки після операції (рисунок, д) виявлено повну перебудову автотрансплантатів, зрощення тазового кільця на рівні кульшової западини. Візуалізований тісний контакт кісткової тканини з чашкою ендопротеза в 3 зонах за схемою I. G. DeLee і I. Charnley [27], стабільні кульшовий і стегновий компоненти ендопротеза. Стан кульшового суглоба за шкалою Harris підвищився до 83 балів.

Висновки

Біологічна реконструкція стінок кульшової западини з урахуванням типу дефекту дала змогу

встановити ацетабулярний компонент ендопротеза на місце анатомічної кульшової западини.

У результаті використання апарата «таз – стегно» перед ендопротезуванням у пацієнтів із такою патологією відновлено довжину нижньої кінцівки та центр ротації кульшового суглоба, уникнувши неврологічних ускладнень, і зменшено технічні труднощі, пов'язані з наявністю великого масиву щільної рубцевої тканини, значною ретракцією і дегенерацією навколосуглобових м'язів.

Закрите вправлення вивиху стегнової кістки за допомогою АЗФ у разі застарілих черезвертлюгових переломовивихів сприяло зближенню між собою окремих кісткових фрагментів кульшової западини, зменшенню обсягу дефекту кульшової западини, покращило умови для ендопротезування кульшового суглоба та дало змогу використати конструкції для первинного ендопротезування.

Розроблена методика ендопротезування кульшового суглоба в пацієнтів із наслідками невправленого переломовивиху в кульшовому суглобі дала змогу мінімізувати ускладнення й отримати позитивні результати.

Конфлікт інтересів. Автори декларують відсутність конфлікту інтересів.

Список літератури

1. Congenital hip disease in adults: classification of acetabular deficiencies and operative treatment with acetabuloplasty combined with total hip arthroplasty / G. Hartofilakidis, K. Stamos, T. Karachalios [et al.] // *J. Bone Joint Surg. [Am]*. — 1996. — Vol. 78 (5). — P. 683–692.
2. Hartofilakidis G. Treatment of high dislocation of the hip in adults with total hip arthroplasty: operative technique and long-term clinical results / G. Hartofilakidis, K. Stamos, T. Karachalios // *J. Bone Joint Surg. [Am]*. — 1998. — Vol. 80 (4). — P. 510–517.
3. Total hip replacement in congenital high hip dislocation following iliofemoral monotube distraction / J. Holinka, M. Pfeiffer, J. G. Hofstaetter [et al.] // *Int. Orthop.* — 2011. — Vol. 35 (5). — P. 639–645. — DOI: 10.1007/s00264-010-1001-0.
4. Cementless total hip arthroplasty and limb-length equalization in patients with unilateral Crowe type-IV hip dislocation / K. A. Lai, W. J. Shen, L. W. Huang, M. Y. Chen // *J. Bone Joint Surg. [Am]*. — 2005. — Vol. 87 (2). — P. 339–345. — DOI: 10.2106/JBJS.D.02097.
5. Girdlestone G. R. Acute pyrogenic arthritis of the hip: operation giving free access and effective drainage / G. R. Girdlestone // *Lancet.* — 1943. — Vol. 1. — P. 419–421.
6. Resection arthroplasty of the hip / J. D. Grauer, H. C. Amstutz, P. F. O'Carroll, F. J. Dorey // *J. Bone Joint Surg. [Am]*. — 1989. — Vol. 71 (5). — P. 669–678.
7. Жигун А. І. Наслідки переломів кульшової западини: прогнозування, діагностика, лікування (клініко-експериментальне дослідження) : дис. ... д-ра мед. наук: 14.01.21 / А. І. Жигун. — Харків, 2010. — 307 с.
8. Traumatic dislocation and fracture-dislocation of the hip: a long-term follow-up study / V. Sahin, E. S. Karakas, S. Aksu [et al.] // *J. Trauma.* — 2003. — Vol. 54 (3). — P. 520–529. — DOI: 10.1097/01.TA.0000020394.32496.52.
9. A new technique of subtrochanteric shortening in total hip arthroplasty: surgical technique and results of 9 cases / W. J. Bruce, S. M. Rizkallah, Y. M. Kwon [et al.] // *J. Arthroplasty.* — 2000. — Vol. 15 (5). — P. 617–626.
10. Chareancholvanich K. Treatment of congenital dislocated hip by arthroplasty with femoral shortening / K. Chareancholvanich, D. A. Becker, R. B. Gustilo // *Clin. Orthop.* — 1999. — № 360. — P. 127–135.
11. Sener N. Femoral shortening and cementless arthroplasty in high congenital dislocation of the hip / N. Sener, I. R. Tozun, M. Asik // *J. Arthroplasty.* — 2002. — Vol. 17 (1). — P. 41–48.
12. Reduction of high dislocation of the hip using a distraction nail before arthroplasty / R. Baumgart, M. Krammer, A. Winkler [et al.] // *J. Bone Joint Surg. [Br]*. — 2005. — Vol. 87 (4). — P. 565–567. — DOI: 10.1302/0301-620X.87B4.16080.
13. Lai K. A. Use of iliofemoral distraction in reducing high congenital dislocation of the hip before total hip arthroplasty / K. A. Lai, J. Liu, T. K. Liu // *J. Arthroplasty.* — 1996. — Vol. 11. — P. 588–593.
14. Total hip arthroplasty with shortening subtrochanteric osteotomy in Crowe type-IV developmental dysplasia: surgical technique / A. J. Krych, J. L. Howard, R. T. Trousdale [et al.] // *J. Bone Joint Surg. [Am]*. — 2010. — Vol. 92, Suppl. 1, Pt. 2. — P. 176–187. — DOI: 10.2106/JBJS.J.00061.
15. Starker M. Total hip arthroplasty with shortening subtrochanteric osteotomy and custom-made prosthesis in Crowe type IV developmental dysplasia / M. Starker, F. Bischof, T. Lindenfeld // *Z. Orthop. Unfall.* — 2011. — Vol. 149 (5). — P. 518–525. — DOI: 10.1055/s-0031-1280029.
16. Cemented total hip arthroplasty with subtrochanteric femoral shortening transverse osteotomy for severely dislocated hips: outcome with a 3- to 10-year follow-up period / H. Akiyama, K. Kawanabe, K. Yamamoto [et al.] // *J. Orthop. Sci.* — 2011. — Vol. 16 (3). — P. 270–277. — DOI: 10.1007/s00776-011-0049-z.
17. Treatment of Crowe IV high hip dysplasia with total hip replacement using the Exeter stem and shortening derotational subtrochanteric osteotomy / J. A. Charity, E. Tsiroidis, A. Sheeraz [et al.] // *J. Bone Joint Surg. [Br]*. — 2011. — Vol. 93 (1). — P. 34–38. — DOI: 10.1302/0301-620X.93B1.24689.
18. Total hip arthroplasty in neglected congenital dislocation of the hip / P. P. Symeonides, J. Pournaras, G. Petsatodes [et al.] // *Clin. Orthop.* — 1997. — № 341. — P. 55–61.
19. Lund K. H. Hip replacement for congenital dislocation and dysplasia / K. H. Lund, N. B. Termansen // *Acta Orthop. Scand.* — 1985. — Vol. 56. — P. 464–468.
20. Crowe J. F. Total hip arthroplasty in congenital dislocation and dysplasia of the hip / J. F. Crowe, V. J. Mani, C. S. Ranawat // *J. Bone Joint Surg. [Am]*. — 1979. — Vol. 61. — P. 15–23.
21. Subtrochanteric shortening osteotomy combined with cemented total hip arthroplasty for Crowe group IV hips / K. Oe, H. Iida, T. Nakamura [et al.] // *Arch. Orthop. Trauma Surg.* — 2013. — Vol. 133 (12). — P. 1763–1770. — DOI: 10.1007/s00402-013-1869-4.
22. Use of the AO femoral distractor in revision total hip arthroplasty / J. E. Minter, T. L. Bernasek, M. R. Malone, P. Schmitt // *Am. J. Orthop.* — 2003. — Vol. 32 (9). — P. 464–465.
23. Eldridge J. C. Problems with substantial limb lengthening / J. C. Eldridge, D. F. Bell // *Orthop. Clin. North Am.* — 1991. — Vol. 22. — P. 625–631.
24. Paley D. Problems, obstacles, and complications of limb lengthening by the Ilizarov technique / D. Paley // *Clin. Orthop.* — 1990. — № 250. — P. 81–104.
25. Classification and management of acetabular abnormalities in total hip arthroplasty / J. A. D'Antonio, W. N. Capello, L. S. Borden [et al.] // *Clin. Orthop. Relat. Res.* — 1989. — № 243. — P. 126–137.
26. Harris W. H. Traumatic arthritis of the hip after dislocation

- and acetabular fractures: treatment by mold arthroplasty / W. H. Harris // J. Bone Joint Surg. — 1969. — Vol. 51-A (4). — P. 737–755.
27. De Lee J. G. Radiological demarcation of cemented sockets in total hip replacement / J. G. De Lee, J. Charnley // Clin. Orthop. Relat. Res. — 1976. — № 121. — P. 20–32.
28. Gruen T. A. Modes of failure of cemented stem-type femoral components / T. A. Gruen, G. M. McNeice, H. C. Amstutz // Clin Orthop. — 1979. — № 141. — P. 17–27.
29. Пат. 36307U UA, A61B17/56. Спосіб пластики посттравматичного дефекту кульшової западини при тотальному ендопротезуванні кульшового суглоба / В. А. Філіпенко, С. О. Хмизов, С. Є. Бондаренко; заявник та патентовласник ДУ «ІПХС ім. проф. М. І. Ситенка АМН України». — № u201408480 ; заявл. 25.07.2014 ; опубл. 12.01.2015, Бюл. № 1.

Стаття надійшла до редакції 05.05.2017

JOINT REPLACEMENT IN PATIENTS WITH CONSEQUENCE OF NON-REDUCED HIP JOINT FRACTURE-DISLOCATIONS

V. A. Filipenko, S. E. Bondarenko, S. O. Khmyzov, A. I. Zhygun, A. M. Panchenko

Sytenko Institute of Spine and Joint Pathology, Kharkiv, Ukraine

- ✉ Volodymyr Filipenko, MD, Prof. in Orthopaedics and Traumatology: filipenko1957@gmail.com
- ✉ Stanislav Bondarenko, PhD in Orthopaedics and Traumatology: bondarenke@gmail.com
- ✉ Sergey Khmyzov, MD, Prof. in Orthopaedics and Traumatology: s.khmyzov@gmail.com
- ✉ Anatoliy Zhygun, MD: anzhigun54@gmail.com
- ✉ Anastasia Panchenko: anastasya_doctor@ukr.net